

UN CASO DE ADAMANTINOMA (AMELOBLASTOMA) EN UN BOVINO ADULTO. ESTUDIO CLINICO, RADIOLOGICO E HISTOPATOLOGICO

Adamantinoma (amebblastoma) in an adult bovine a clinical, radiological, and histopathological study. A case report

Argenis Rodas González *
Armando Hoest Siberio *
Cruz Arragá de Alvarado **
Manuel Alvarado Morillo **
Edgar Fernández Orozco **

* Miembros egresados del Centro de Investigación Estudiantil de la Facultad de Ciencias Veterinarias

** Facultad de Ciencias Veterinarias, Universidad del Zulia, Maracaibo, Estado Zulia, Venezuela

RESUMEN

Una vaca de nueve años de edad, fue ingresada en la Policlínica Veterinaria de la Universidad del Zulia por presentar una gran masa, firme y redondeada en la parte anterior de la mandíbula, con protusión y fractura de los dientes incisivos. La masa medía 46 cm de circunferencia y su superficie cubierta de mucosa gingival, presentaba algunas cavernas producidas por larvas de moscas.

Radiológicamente se observaron lesiones multilacunares o poliquísticas en el interior de la masa; con presencia de tejido óseo neoformado, pérdida de la estructura alveolar dentaria normal, y posición muy irregular de los dientes incisivos.

Al examen histopatológico se visualizó un neoplasma constituido por células epiteliales columnares formando islotes y cordones, en cuyo centro existía un estroma conectivo laxo con células estrelladas con degeneración quística y diferenciación escamosa. El estroma de soporte fue de tejido conectivo laxo organizado en relación con el grado de diferenciación de los nidos epiteliales.

Todos estos hallazgos correspondieron con el diagnóstico de *adamantinoma* (ameloblastoma), el cual es un tumor odontogénico muy raro en animales domésticos.

Palabras claves: Adamantinoma, enfermedad dental, tumor odontogénico, bovino, ameloblastoma.

ABSTRACT

A nine years old cow was admitted in the Veterinary Polyclinic of the University of Zulia, because of the

presence of a big, firm and round mass growing from the proximal portion of the mandible with protrusion and disruption of the incisive teeth. The mass was about 46 cm of circumferential measurement and the external cover of gingival tissue had some larval caverns in it.

Radiographically, multiple radiolucid areas resembling multilacunar cysts of different sizes were observed. Bone destruction and new bone formation are also present within the mass. There is also loss of the normal dental alveolar structure and the position of the incisive teeth is very irregular.

The histopathological study revealed the presence of a neoplasm with columnar epithelial cells in form of islands and cords. There is also a loose central connective stroma with "star cells", cystic degeneration, and occasional squamous differentiation. The base of the stroma was of soft connective tissue which organization was in relationship with the epithelial cells islands.

All of these findings are according with the diagnosis of an odontogenic tumor, *adamantinoma* (ameloblastoma) which is a very rare tumor in domestic animals.

Key words: Adamantinoma, dental disease, odontogenic tumor, bovine, ameloblastoma.

INTRODUCCION

Los tumores epiteliales odontogénicos son raros en animales domésticos, sin embargo se han identificado varios tipos, histológicamente diferentes^[8]. Dentro de estos tumores el más común es el *adamantinoma*^[6], el cual es un tumor epitelial odontogénico maligno^[4] de lento crecimiento^[5,8]. Generalmente no da metástasis por lo tanto su efecto es local^[3,7,8]. Este neoplasma es también llamado enameloblastoma o ameloblastoma^[4]; sin em-

bargo, a pesar del nombre, no se origina de los *ameloblastos*, ni del esmalte⁶⁵.

Tomando en cuenta la ubicación, características clínicas e histológicas, existen dos tumores que deben ser considerados en el diagnóstico diferencial del *adamantinoma*, ellos son: el *epulis fibromatoso periodontal* y el *carcinoma de células escamosas*⁴¹.

El presente artículo tiene la finalidad de estudiar un caso de *adamantinoma* en un bovino adulto, desde los puntos de vista clínico, radiológico e histopatológico. En él se incluye una revisión de los orígenes de este tipo de tumor, así como la forma de diferenciarlo de los tumores anteriormente mencionados.

MATERIALES Y METODOS

Estudio clínico

A la Policlínica Veterinaria de la Universidad del Zulia, fue ingresada una vaca mestiza criolla de 9 años de edad; ésta presentó un gran aumento de volumen en la sínfisis mandibular, el cual desplazó los dientes incisivos de sus alvéolos, permitiendo observar parte de la raíz dentaria.

Se realizó una cuidadosa anamnesis, así como también un minucioso examen físico basado en los métodos de: inspección, palpación, auscultación y percusión; para evaluar clínicamente el estado general del animal.

Exámenes de laboratorio

Del animal en estudio se obtuvo sangre, por punción directa de la vena yugular, para realizar un examen hematológico completo (hematocrito, hemoglobina, conteo eritrocitario y conteo leucocitario con su diferencial) y química sanguínea (proteínas totales, albúmina, fibrinógeno, niveles de calcio, fósforo y fosfatasa alcalina). Además se recolectaron heces para el correspondiente examen coprológico completo.

Examen radiológico

Se realizaron dos tomas radiográficas del aumento de volumen de la región mandibular, una de posición lateral y otra intra oral u oclusal (con el chasis en el interior de la boca); para ello, se usó un aparato de rayos "X", *picker portátil* de 200 mA. La radiografía lateral se realizó a una distancia de 90 centímetros de la masa, con 80 k.v.P., 10 m.a.s. en un décimo de segundo. Así mismo, para la radiografía oclusal se usó 70 k.v.P., 10 m.a.s. y un décimo de segundo; a una distancia de 60 cm. Para poder realizar el examen radiográfico fue necesario tranquilizar a la vaca; por lo cual se usó una inyección de *Rompun (Xilacina, 0,5 cc/100 kg peso vivo)*.

Biopsia

Usando anestesia local, se procedió a realizar una

biopsia en la cara lateral de la tumoración, utilizando para ello un trepanador manual con un trocar de 2,5 cm de diámetro y 2 cm de longitud. El material obtenido se colocó en formalina al 10%; luego una porción de él fue sometida al proceso de deshidratación en alcoholes y posteriormente sumergida en parafina, formando así un bloque del cual se hicieron cortes de 3-5 micras de grosor, los cuales se tiñeron con hematoxilina y eosina, y se examinaron al microscopio de luz.

Lavado de nódulo linfático

Sospechando de una posible complicación de los nódulos linfáticos regionales, se procedió a un lavado del nódulo mandibular derecho. Se rasuró y desinfectó, con alcohol etílico al 70% la piel que recubría al nódulo; seguidamente se utilizó una jeringa plástica estéril de 12 cc con una aguja calibre 18, la cual fue introducida en el nódulo linfático. Una vez colocada la aguja se inyectaron 10 cc de solución fisiológica estéril, aspirando inmediatamente para recuperar la mayor cantidad de líquido posible.

Se obtuvo 0,1 cc aproximadamente de material, con el cual se procedió a realizar varios frotis, para posteriormente hacer un examen citológico al microscopio de luz; se usó *Diff-Quick-Stain* para la tinción de los frotis.

Necropsia

Esta se realizó tres (3) meses después de haber ingresado el caso a la Policlínica Veterinaria. El animal se preparó para la necropsia usando la siguiente secuencia: aturdimiento, desangrado, degollado, colocación en decúbito dorsal y apertura del cadáver con el fin de observar todos los órganos en su posición. Posteriormente, se retiraron y examinaron, en forma individual y metódica, los diferentes tejidos, órganos y sistemas del bovino, buscando ubicar lesiones macroscópicas.

La cabeza se separó del cuerpo a nivel de la articulación occipito-atloidea. Los diferentes tejidos y órganos de la cabeza se extrajeron y examinaron minuciosamente. Luego, se desarticuló la mandíbula, retirando y eliminando todos los tejidos blandos que estuviesen unidos a ella. Seguidamente, se cortó la masa tumoral siguiendo el eje longitudinal de las ramas mandibulares; donde el tumor quedó dividido a la mitad, siendo posible la observación macroscópica de la parte interna del mismo. Por último, se realizó un corte, paralelo al anterior, obteniendo una porción completa de la masa de 0,5 cm de grosor; esta porción se colocó en formalina al 10%; de aquí en adelante el procedimiento que se usó fue el mismo descrito para el material obtenido en la biopsia, con la diferencia de que ciertas porciones de la masa se trataron previamente con ácido nítrico al 5% para descalcificarlas, antes de continuar el proceso de deshidratación.

Igualmente se tomaron porciones de las glándulas salivales mandibular y parotídea, así como de los nódulos linfáticos mandibulares, para su estudio histopatológico. El procedimiento en el manejo de estas muestras fue el mismo descrito para la biopsia.

RESULTADOS

Historia y hallazgos clínicos

Los dueños del animal se percataron del aumento de volumen a nivel del mentón desde hace aproximadamente 2 años. La masa creció en forma lenta y progresiva, sin repercutir en el estado de salud y en la producción de la vaca. A la inspección ocular, la superficie de la masa presentó la mucosa bucal de color rosado y de aspecto normal (FIG. N° 1); pero muy vascularizada, tanto, que al hacerle una pequeña lesión sangraba abundantemente. El gran tamaño de la masa con 46 cm de circunferencia y su ubicación, no impidió la ingestión de alimentos, ni la toma de agua, pero era notorio que lo dificultaba. Al tacto la masa presentó una gran dureza y solidez. Se localizó una miasis en la porción anterior del aumento de volumen con cavernas de diferentes profundidades, las cuales contenían abundantes larvas de moscas, y exudación serosanguinolenta de mal olor.

El examen físico, de todos los aparatos y sistemas del animal, no reveló lesiones dignas de mencionar, excepto un ligero desdoblamiento de los tonos cardíacos. Las frecuencias cardíacas, respiratorias y ruminales, así como la temperatura rectal, hidratación, etc., se encontraron



FIG. 1. Vista lateral de la masa tumoral.

dentro de los parámetros normales. La condición física general del paciente era regular, manteniendo un buen apetito.

Hallazgos de laboratorio

El examen de sangre (ver TABLA) reveló la presencia

TABLA
RESULTADOS DE LOS EXAMENES DE LABORATORIO

SANGRE:

HEMATOCRITO:	22%	V.C.M.	45,3 fl
HEMOGLOBINA:	6,8 gr%	C.H.C.M.	30,9 %
CONTAJE ERITROCITARIO:	4.85 mill./ ul.		
CONTAJE LEUCOCITARIO:	7.100/ ul	LINFOCITOS:	54%
		NEUTROFILOS SEGMENTADOS	13%
		NEUTROFILOS EN BANDA	3%
		EOSINOFILOS	28%
		MONOCITOS	2%
PROTEINAS TOTALES PLASMATICAS:		5 gr%.	
ALBUMINA:		3,66 gr%	
FIBRINOGENO:		700 mg%	
CALCIO SERICO:		7,85 mg%	
FOSFORO SERICO:		4,2 mg%	
FOSFATO ALCALINA:		36,55 UI/Lt	

HECES:

COLOR:	VERDE OLIVO
ASPECTO:	HUMEDO
CONSISTENCIA:	SEMISOLIDA

PRUEBA DE FLOTACION: SE OBSERVARON ESCASOS HUEVOS DE HAEMONCHUS SP, OESOPHAGOSTOMUM SP Y OOQUISTES DE EIMERIA SP.

de anemia leve, normocítica normocrómica, además de un conteo leucocitario entre los límites normales con presencia de eosinofilia. Los valores de la química sanguínea revelaron hipoproteinemia, debida a una disminución de las globulinas; ya que la albúmina y el fibrinógeno se encontraron dentro de los límites normales. También se observó ligera disminución de la cantidad de calcio sérico, mientras que el fósforo se mantenía dentro de los niveles normales, al igual que la relación Ca/P. La fosfatasa alcalina se mantuvo dentro de los límites de la normalidad.

En cuanto al examen de heces, se puede decir, que para el momento de la toma de la muestra la cantidad de huevos era escasa; sin embargo la presencia de hipoproteinemia y de la anemia normocítica normocrómica, pudieran ser causadas por los *Haemonchus* y/o los *Oesophagostomum*. De la misma manera, la eosinofilia podría haber sido originada por la presencia de estos parásitos, pero también se le puede atribuir a la presencia del tumor y/o a la miasis que en él se instauró.

Hallazgos radiológicos

En la radiografía lateral (FIG. 2) de la región anterior de la mandíbula, se observó un gran aumento de volumen en la región mentoniana, de forma esférica y de aproximadamente 20 x 15 cm. Este aumento de volumen sobrepasó el límite anterior de la mandíbula, el cual a su vez, estaba constituido por varias zonas quísticas o lacunares, de aspecto radiolúcido y con múltiples áreas destructivas en su interior.

Se observaron algunas zonas más radiolúcidas de lo normal, las cuales correspondieron a cavernas producidas por larvas de moscas. Se observó además, una fractura patológica del borde superior o corteza de la rama mandibular; esta fractura probablemente se originó por la desmineralización del tejido óseo, debido a la lisis de éste, y al peso de la masa antes mencionada.

Es importante señalar que existen láminas de tejido óseo neoformado, algunas de ellas superpuestas, rodeando la zona más inferior de la masa. Así mismo, los dientes incisivos estaban desplazados fuera de sus alvéolos dentarios y en posición irregular. No se observaron cambios degenerativos, ni proliferativos en el maxilar superior o maxila.

En la radiografía ventrodorsal, oclusal o intraoral, se observaron 5 dientes incisivos de aspecto normal, pero no se visualizaron las estructuras características de los alvéolos dentarios. Se visualizó además, un incisivo medio fragmentado en dos partes y con cambios degenerativos.

Todos estos hallazgos radiológicos fueron compatibles, por su aspecto quístico multilacunar y la protrusión de los dientes, con el diagnóstico presuntivo de tumor de origen dentario.

Hallazgos del lavado de nódulo linfático

En los frotis obtenidos se observaron abundantes linfocitos maduros de características normales, escasas

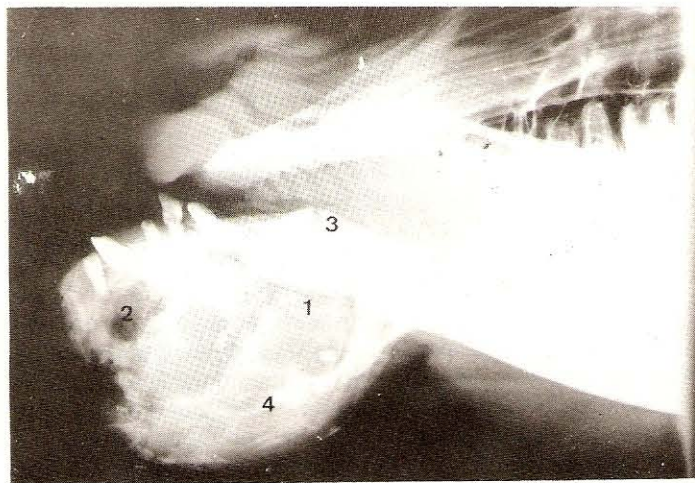


FIG. 2. Radiografía lateral mostrando zonas quísticas o lacunares radiolúcidas (1), las áreas más oscuras que corresponden a cavernas producidas por larvas de moscas (2) y la fractura patológica de la mandíbula (3). Se observan además, láminas radiopacas que corresponden a neoformación de hueso (4).

células precursoras y sólo algunos plasmocitos. No se observaron células neoplásicas.

Hallazgos de necropsia

En la porción final del yeyuno y a todo lo largo del ileon, se observaron abundantes nódulos de 3 a 5 mm de diámetro en la pared intestinal. Al corte de estos nódulos se observó un material caseoso grumoso, de color verdoso y de mal olor; este tipo de lesión es característico de parasitosis por *Oesophagostomum*¹¹, lo cual respalda el examen coprológico, que reveló la presencia de huevos de este tipo de parásitos, aunque, no se encontraron formas adultas de éstos.

En la cabeza el gran aumento de volumen de la sínfisis mandibular, correspondió al tumor. El orificio originado por la miasis estaba casi ocluido por abundante tejido de granulación, al igual que el producido por la biopsia.

Externamente el tumor estaba cubierto por mucosa (más de la mitad de su superficie) y por piel, estando ambas sin lesiones aparentes; excepto lo descrito anteriormente.

Al corte de la masa se observó una periferia, de 0,5 a 1 cm de grosor y de consistencia blanda, con semejanza macroscópica al tejido gingival. Unido a esa área y hacia el interior del tumor, se encontraron zonas duras de color blanquecino correspondiente macroscópicamente a tejido óseo neoformado; el cual casi rodeaba totalmente la masa.

En el área central del neoplasma se observaron grandes cavernas, de aproximadamente 5 a 6 cm de diámetro, producidas por larvas de moscas, y ocupadas en gran parte por tejido de granulación de consistencia blanda, con áreas hemorrágicas y algunas pequeñas zonas necrosadas. También se observaron pequeñas cavernas de 2 a 3 cm de diámetro cubiertas por mucosa de aspecto normal; las cuales, aparentemente, no fueron

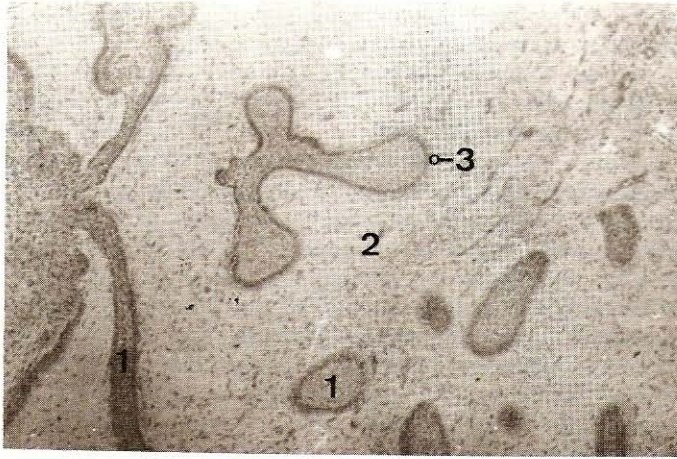


FIG. 3. Cordones e islotes de células tumorales (1) en un estroma laxo (2) sin componente inflamatorio. Igualmente se observa nítida la membrana basal del componente neoplásico (3). (x 63).

producidas por larvas de moscas, sino que eran propias del tumor.

Los nódulos linfáticos mandibulares, principalmente el derecho, presentaron en su superficie áreas deprimidas por cicatrización y fibrosis.

Al corte se visualizó una parenquima de aspecto normal y con zonas de fibrosis. No se observó ningún otro tipo de lesión en los diferentes tejidos, órganos y sistemas examinados.

Hallazgos histopatológicos

Los hallazgos histopatológicos correspondientes a la biopsia y a la necropsia fueron los siguientes:

La superficie de la masa tumoral estaba revestida de epitelio gingival normal, sustentado por corion conectivo colagenizado normal.

El tejido óseo mandibular, distante de la masa tumoral,

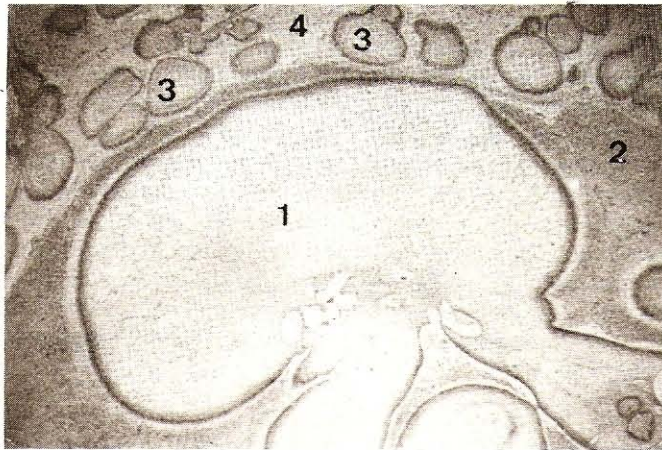


FIG. 4. Area tumoral con dilatación quística y tejido mixomatoso en su interior (1); rodeada por un estroma colágeno con componente inflamatorio (2). En la parte superior se visualizan islotes neoplásicos (3) con distintos grados de diferenciación, rodeados de un estroma laxo (4). (x 25).

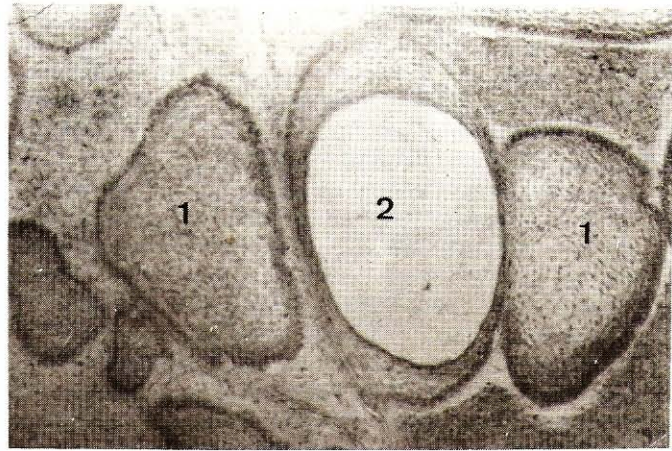


FIG. 5. Nódulos con grandes variables de diferenciación (1) y un nódulo quístico central (2). (x 63).

presentó trabéculas óseas bien preservadas y con características histológicas normales. En los bordes de contacto con la masa tumoral, así como en el interior de ella, se encontró evidencia de lisis o necrosis del tejido óseo. Igualmente, en espículas óseas vecinas a las áreas necrosadas, se observó abundante actividad osteoblástica en su intento de regeneración.

La porción profunda de la masa tumoral se encontró constituida por nidos y cordones de células epiteliales de origen odontogénico con diversos grados de diferenciación.

Los nidos mejor diferenciados estaban constituidos por un centro avascular de tejido conectivo laxo de células estrelladas con ocasionales focos o áreas de degeneración quística, conteniendo una sustancia seromucinoso. Su periferia limitada por células columnares altas en empalizada con vacualización de su citoplasma basal, asentadas sobre una membrana basal nítida y bien

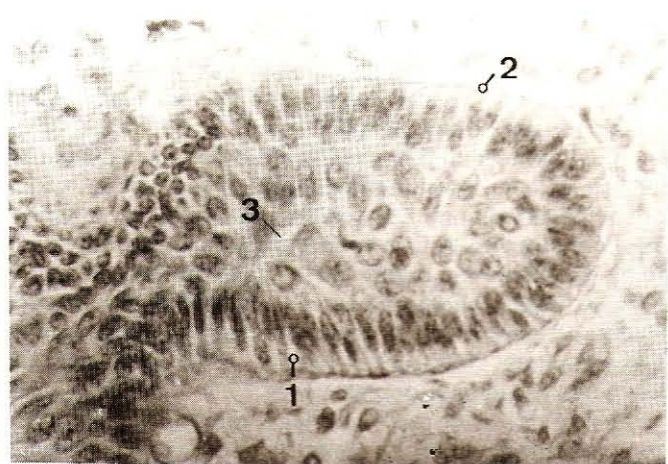


FIG. 6. Islote tumoral con células epiteliales cilíndricas altas en empalizada con vacuolas basales (1); una membrana basal nítida (2), células centrales que evidencian restos de medios de unión (3) y cambios vacuolares. (x 400).

definida, similar al órgano del esmalte; y con núcleos redondeados, ubicados en la región central de la célula.

Los nidos y cordones menos diferenciados presentaron en su interior, células epiteliales con ligera tendencia a la forma escamosa; mientras que las de la periferia tenían más semejanza con el epitelio escamoso.

Todos los nidos y cordones celulares, estaban soporados por un estroma conectivo que variaba del laxo estrellado al denso organizado; el estroma laxo estrellado estaba en relación con los nidos y cordones menos diferenciados; en tanto que el estroma denso organizado estaba con los nidos y cordones bien diferenciados.

La masa tumoral presentó además, áreas de necrosis de tejido óseo y blando con evidencia de reparación por tejido de granulación, alternando con espacios quísticos ocupados por una sustancia mucinosa.

El diagnóstico definitivo fue el de *adamantinoma* con diferenciación de las variables plexiforme, folicular y acantomatoso; con prevalencia de la plexiforme. Este diagnóstico se realizó de acuerdo con las normas de Clasificación de Tumores en Animales Domésticos, establecidas por la Organización Mundial de la Salud^[9].

Lamentablemente, debido a problemas técnicos no se pudieron procesar las muestras de los nódulos linfáticos y de las glándulas salivales, razón por la cual no se confirmó la posible presencia o ausencia de metástasis en estos órganos.

DISCUSION

Existen varias teorías sobre el origen del *adamantinoma*, las cuales serán mencionadas a continuación:

Según Moulton, J. E.^[5], "en el embrión, el epitelio de la mucosa oral se introduce en el mesénquima de la mandíbula para formar el *germen dental* u *órgano esmaltado*, el cual dará origen al diente. Esta invaginación del epitelio, llamada *lámina dental*, eventualmente se contrae y se separa de la superficie. Las partes de la lámina dental que no son usadas en la formación del órgano esmaltado, y que permanecen latentes en el adulto, van a constituir uno de los orígenes del *adamantinoma*". Esta teoría está respaldada por otros autores^[4,7,8].

Igualmente Moulton, J. E.^[5] considera que "La mayoría del tejido del órgano esmaltado no es usada en la formación del diente. Los remanentes del órgano esmaltado, constituyen la otra fuente de origen del *adamantinoma*. Este tumor se origina de la capa externa del epitelio y de la capa media o retículo estrellado del órgano esmaltado, pero no de la capa interna de ameloblastos (ameloblastos)". Esta teoría también es aceptada por los diferentes estudiosos del tema^[3,4,6,7].

Gorlin, R. J. y col.^[2], indican que un origen poco frecuente de este tipo de tumor, puede encontrarse en la membrana basal de la mucosa oral.

El *adamantinoma* es un tumor de rara ocurrencia en los animales domésticos^[5], como también lo es en humanos^[4]. Aparece tanto en neonatos como en individuos adultos^[6]. No tiene predilección aparente por raza,

sexo o especie^[5,8]; sin embargo, algunos autores indican que es más común en el ganado vacuno^[3,4,5].

En los bovinos este tumor se ubica principalmente en el borde alveolar externo y en su mayoría en la región incisiva de la mandíbula^[3,5].

Desde el punto de vista clínico, el *adamantinoma* distiende la mandíbula y protruye hacia la superficie gingival^[3,4]. Infiltra el tejido óseo adyacente, produciendo lisis de éste^[5,8]. Es usualmente esférico y cubierto con mucosa de apariencia normal, la cual en los grandes tumores, por lo general, está ulcerada. El tumor al crecer puede ocluir la cavidad oral. Al tacto es firme y sólido, pero al corte puede haber uno o más quistes conteniendo mucina o un líquido seroso cristalino; igualmente se pueden observar espículas óseas y áreas calcificadas presentes en la substancia o envolviendo al tumor en una especie de cavidad^[3,8].

Histológicamente, el *adamantinoma* presenta islas epiteliales de tamaño y forma irregulares, rodeadas de un estroma colágeno, el cual puede mostrar hialinización^[9]. Los centros de las islas están conformados por células estrelladas y la periferia por una capa de células columnares o cuboidales, parecidas al epitelio dental interno^[9]. Hay diferentes tipos de *adamantinomas*: el *folicular*, donde se presentan espacios parecidos a quistes en el interior de las masas epiteliales; el tipo *plexiforme*, el cual posee los mismos espacios quísticos, pero ubicados en el estroma; y el tipo *acantomatoso*, el cual presenta metaplasia escamosa con formación de queratina^[9].

En algunos casos es difícil distinguir el *adamantinoma* de un *epulis*, ya que este último también posee cordones e islas de epitelio odontogénico; además de que ambos tumores tienen orígenes comunes^[5]. Se dice entonces que el *adamantinoma* representa, probablemente, un sobrecrecimiento de un *epulis*^[5]. Por lo tanto, se ha realizado una división artificial entre estos dos tumores, la cual depende de si hay o no un extenso sobrecrecimiento de las islas y cordones epiteliales^[5].

Otro tumor con el cual podemos confundir el *adamantinoma* es el *carcinoma espino celular*, el cual se caracteriza por la presencia de: gran número de figuras mitóticas en las células epiteliales; formación de perlas córneas; y anaplasia de las células epiteliales.

En este caso en particular el tumor era un *adamantinoma* típico, ya que poseía todas las características histológicas antes descritas para este tipo de tumor^[9]. Igualmente, los otros hallazgos verificaron el diagnóstico histopatológico, ya que las características de este neoplasma coincidieron perfectamente con la descripción, clínica y radiológica que hacen los autores^[3,4,5,8] para este tipo de tumores.

No fue clasificado como un *epulis*, ya que los cordones epiteliales que profundizaban en el tejido tumoral, estaban conformados por células ameloblásticas (células columnares en una sola capa con citoplasma vacuolado en su porción basal), que conformaban el tumor.

Igualmente se descartó el diagnóstico de *carcinoma*,

ya que no se observó anaplasia, ni figuras mitóticas en gran número, ni perlas córneas.

CONCLUSION

En conclusión se puede indicar que este tipo de tumor odontogénico, específicamente el *adamantinoma*, es de muy rara ocurrencia y pocas veces reportado. Así mismo, es importante señalar que en los 26 años de servicio del Departamento de Diagnóstico Anatomopatológico de la Facultad de Ciencias Veterinarias de la Universidad del Zulia, ésta es la primera vez que se identifica un tumor de origen dentario en bovinos.

AGRADECIMIENTO

Damos las sinceras gracias a la M. V. Amelia Luengo por su desinteresada ayuda para la elaboración de este trabajo. Igualmente queremos agradecer a los miembros del Laboratorio de Diagnóstico Clínico y Anatomopatológico, así como al técnico radiólogo Genadio Romero y a la T.S.I. Rosa Andrade, por su buena disposición para con nosotros.

REFERENCIAS BIBLIOGRAFICAS

- [1] Blood, D. C., Henderson, J. A. and Radostits, O. M. Medicina Veterinaria Interamericana, D.F., México. 6a. Edición. 1986.
- [2] Gorlin, R. J., Meskin, L. H. and Brodey, R. Ann. N. Y. Acad. Sci. 108: 723. 1963.
- [3] Jasper, D. E. and Kanegis, L. A. Adamantinoma in the Bovine. The Cornell Veterinarian. 36: 262-267. 1946.
- [4] Mills, J. A. L. and Lewis, R. J. Adamantinoma, Histogenesis and Differentiation from the Periodontal Fibromatous Epulis and Squamos Cell Carcinoma. Can. Vet. J. 22: 126-129. 1981.
- [5] Moulton, J. E. Tumors in Domestic Animals. University of California Press, Los Angeles, Calif. 1st. Edition. 1961.
- [6] Summers, P. M., Well, K. E. and Adkins, K. F. Ossifying Ameloblastoma in a Horse. Australian. Vet. Jour. 55: 498-500. 1979.
- [7] Vaughan, J. T. and Batels, J. E. Equine Mandibular Adamantinoma. J. Am. Vet. Med. Ass. 153: 454-457. 1968.
- [8] Walsh, K. M., Denholm, L. J. and Cooper, B. J. Epithelial Odontogenic Tumours in Domestic Animals. J. Comp. Path. 97: 503-521. 1987.
- [9] World Health Organization. International Histological Classification of Tumours of Domestic Animals, Part. 2 Bolletín W.H.O. Vol. 53. 2-3: 165. 1976.