

ESTUDIO DE LA IRRIGACIÓN DE LA CAVIDAD TORACOABDOMINAL DE LA IGUANA (*Iguana iguana*)

Study of the irrigation of the thoracoabdominal cavity of the iguana (*Iguana iguana*)

María de Lourdes Pérez Arévalo
Gladys Hidalgo Delgado
Vicente Vilá Valls

Facultad de Ciencias Veterinarias. Universidad del Zulia
Maracaibo, Estado Zulia, Venezuela.

RESUMEN

La explotación en forma racional de la iguana (*Iguana iguana*), constituye una alternativa válida para obtener fuentes proteicas que permitirían mejorar la actual crisis alimentaria del país; de allí la importancia de los estudios anatómo-fisiológicos requeridos para su cría en cautiverio; en especial, los estudios cardiovasculares, ya que las alteraciones de este sistema son reflejadas en el funcionamiento del organismo animal. Para ello se describe la distribución arterial de la cavidad toraco-abdominal de la iguana, estableciéndose comparaciones con los mamíferos. Para realizar este trabajo fueron capturadas 8 iguanas machos y 7 iguanas hembras, las que fueron pesadas y medidas. La eutanasia se realizó mediante inyección intracraneana de hidrato de cloral ó sección medular; luego se realizó disección de la aorta dorsal dentro de la cual se colocaron dos cánulas, una en dirección craneal y otra en dirección caudal, para posteriormente administrar intravasculamente los siguientes materiales: yeso, silicón, sulfato de bario y acrílico. Fueron aplicadas técnicas de corrosión, arteriografías y disección simple. Al describir el aparato cardiovascular de la iguana se observa un corazón trilobular donde desemboca la vena cava y la vena pulmonar y se originan las siguientes arterias: pulmonar, aorta izquierda y aorta derecha. Estas dos últimas se dirigen caudodorsalmente, uniéndose a nivel de la séptima costilla, para formar la aorta dorsal. La irrigación de las vísceras abdominales proviene de la aorta dorsal; así mismo, se observó una variación en el origen de las arterias cólica y mesentérica craneal y notables diferencias con los mamíferos.

Palabras clave: Iguana, irrigación, arteria, corazón.

ABSTRACT

A rational exploitation of iguanas (*Iguana iguana*) constitutes an alternative to obtain a protein source that would help to improve Venezuela's current alimentary crisis. Thus determining the great importance of anatomical-physiological studies required to raise it in captivity, especially the cardiovascular studies, due to the fact that malfunction of this system is reflected in the performance of the animal. The arterial distribution of iguanas is described in general by establishing comparisons with mammals. In this research, live iguanas (*Iguana iguana*), 8 male and 7 female were captured, weighed, and measured. Euthanasia was administered by means of intracranial injection of chlorine hydrate or the medullar section. The dorsal aorta was exposed and two cannula were inserted in cranial direction and caudal direction to later inject the following substances: gypsum, silicone, barium sulphate and acrylic. The corrosion techniques, arteriography and simple dissection were applied. In the cardiovascular apparatus of iguanas, it was observed a three-lobular heart into where both a cava vein and a pulmonary vein discharge, and originates the pulmonary artery and both the left and right aortas. The two latter run caudally and dorsally joining together at the seventh rib to form the dorsal aorta. Blood irrigation of the abdominal viscera comes from the dorsal aorta. Likewise, it was observed a variation at the origin of the colic and mesenteric cranial artery and notables differences with mammals.

Key words: Iguana, irrigation, artery, heart.

INTRODUCCIÓN

Actualmente, las investigaciones sobre especies animales silvestres han tomado gran importancia debido al estableci-

miento a nivel mundial de zocriaderos, teniéndose en consecuencia, como recursos renovables valiosos [8]; es así como la explotación de la iguana está reseñada en recientes estudios [8,10].

Para la cría de esta especie, ya sea con fines experimentales o su explotación comercial, se requiere conocer ampliamente su constitución biológica, especialmente sus aspectos morfológicos y funcionales.

Entre las especies silvestres, la iguana verde es una de las que han sido menos estudiadas, sobre todo en lo que corresponde a la parte anatómica y fisiológica, dado que casi todas las investigaciones han estado dirigidas al manejo de zocriaderos de esta especie, existiendo una Fundación Pro-Iguana Verde que coordina esfuerzos para su conservación y la de su habitat, así como investigar aspectos importantes para el desarrollo de prácticas de manejo [10].

La crisis actual del país exige buscar alternativas económicas, que hacen del mercado de la iguana, como una posibilidad, explotando el recurso de manera racional, ya que pueden ser manejadas y criadas mediante la aplicación de toda una serie de pautas científicas y tecnológicas que conllevan al hombre a obtener los máximos beneficios posibles, al minimizar los factores de riesgo en el crecimiento de las mismas [3].

Conociéndose que los estudios anatómicos sirven de base a los estudios fisiológicos, reproductivos y clínicos y, que las enfermedades del sistema circulatorio alteran el buen funcionamiento del organismo [1], se ha realizado el presente estudio donde se describe el corazón y la distribución arterial toracoabdominal de la iguana, *Iguana iguana*, comparándose con la distribución arterial de los mamíferos.

MATERIALES Y MÉTODOS

Fueron utilizadas iguanas verdes, *Iguana iguana*, 8 machos y 7 hembras, capturadas en los municipios Urdaneta y Jesús Enrique Lossada del estado Zulia. Los pesos de estas iguanas oscilaron entre 0,507 y 1,500 Kg. La longitud total de las mismas estuvo comprendida entre 55 y 125 centímetros y la longitud standard entre 24 y 36 centímetros, entendiéndose por longitud total la distancia, medida en centímetros, desde la nariz hasta el final de la cola y como longitud estándar la distancia desde la nariz hasta la cloaca [6].

Las iguanas, luego de pesadas y medidas, fueron sometidas a eutanasia mediante sección de médula oblonga o inyección intracraneana de 5 a 7 cc. de hidrato de cloral, a través del agujero pineal o foramen interparietal [9].

Luego de la eutanasia de las iguanas, se procedió a incidir la piel y los músculos intercostales, serrato anterior y escaleno transcostal [7] del lado izquierdo del animal, desde el 5º espacio intercostal al 10º, cortando las respectivas costillas y ligando las arterias intercostales, exponiéndose la arteria aorta dorsal. No se realizó sangría del animal.

Se incidió la aorta dorsal y se canulizó con una sonda calibre Nº 18, craneal y caudalmente; se inyectó de 6 a 8 cc. en el primer caso y de 7 a 10 cc. en el segundo.

Los materiales inyectados fueron: Yeso diluido en agua coloreada con rojo vegetal, en una proporción de una parte de yeso y dos partes de agua, utilizado en 4 iguanas. Silicón de color rojo diluido en partes iguales con éter de petróleo; éste material fue inyectado en 5 iguanas. Sulfato de bario, utilizado como medio de contraste en tres iguanas. Acrílico autopolimerizable, constituido por un acrílico en polvo y un diluyente catalizador mezclados a razón de 20% de polvo con 80% de diluyente, esto fue utilizado en tres iguanas. A las iguanas inyectadas con yeso y silicón se les aplicó las técnicas de disección simple; a las inyectadas con sulfato de bario se les practicó arteriografías en posición lateral y ventrodorsal mientras que las inyectadas con acrílico, fueron sometidas a proceso de corrosión con hidróxido de potasio al 10% durante 3 ó 4 días. Así mismo, los corazones fueron luego extraídos, lavados, pesados y descritos.

RESULTADOS

El corazón de la iguana se ubica en la parte craneal y ventral del celoma o cavidad toracoabdominal, desde la entrada del mismo ó 1ra. costilla hasta la 4ª costilla, presentando una dirección casi horizontal con una inclinación dorsoventral y craneocaudal de tal manera que su vértice es completamente caudal encontrándose protegido lateralmente por las costillas, huesos escapulares y coracoides, FIG. 1. Los pesos representaron entre el 0,21% al 0,28% del peso vivo. El corazón se fija a la parte dorsal del celoma, a través de los grandes vasos (arterias aortas y pulmonar; venas cava y pulmonar) presentando un grueso pericardio que lo fija al piso del celoma. Externamente presenta dos caras: una craneoventral y otra caudodorsal; así mismo, tiene una base formada por las aurículas y un vértice caudoventral. Los surcos coronarios no son muy marcados en la superficie cardíaca.

El corazón de la iguana, a diferencia de los mamíferos, presenta tres cavidades: dos aurículas y un ventrículo de pared muscular gruesa. La vena cava desemboca en la aurícula derecha y la vena pulmonar en la aurícula izquierda. Se presentan dos orificios auriculoventriculares separados por un pliegue intermedio y a partir del ventrículo se originan la arteria pulmonar, arteria aorta izquierda (del lado derecho del ventrículo) y la arteria aorta derecha (del lado izquierdo del ventrículo). Las dos aortas (izquierda y derecha), luego de su origen, se entrecruzan y se dirigen dorsocaudalmente, la arteria pulmonar a poca distancia de su origen se divide en dos arterias pulmonares, derecha e izquierda, FIG. 2.

La aorta izquierda proporciona ramas esofágicas mientras que la aorta derecha, además de ramas esofágicas, da origen a las siguientes arterias: arterias coronarias, tronco bicarotídeo, arterias intercostales, arterias subclavias; estas últi-

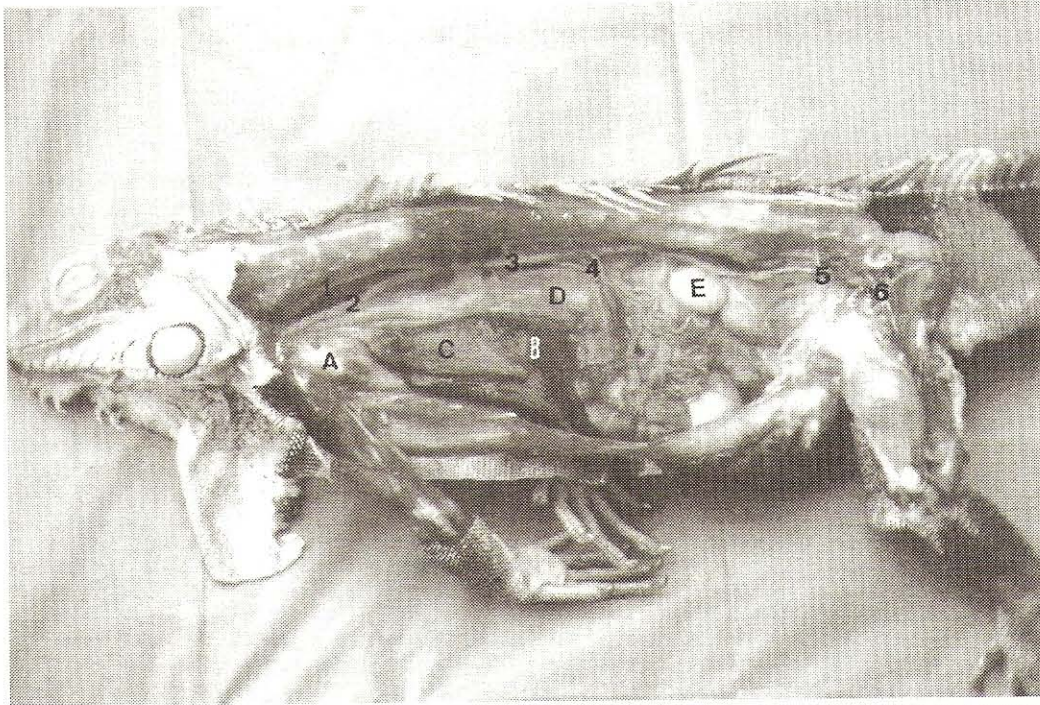


FIGURA 1. IRRIGACIÓN DE LA CAVIDAD TORACOABDOMINAL DE LA IGUANA (MACHO). VISTA LATERAL. 1.- AORTA DERECHA. 2.- AORTA IZQUIERDA. 3.- AORTA DORSAL. 4.- ORIGEN DE LAS ARTERIAS CÓLICAS, MESENTÉRICA CRANEAL Y GASTROESPLÉNICA. 5.- ARTERIA CIRCUNFLEJA ILÍACA. 6.- ARTERIA FEMORAL. A.- CORAZÓN. B.- HÍGADO. C.- PULMÓN IZQUIERDO. D.- ESTÓMAGO. E.- TESTÍCULO.

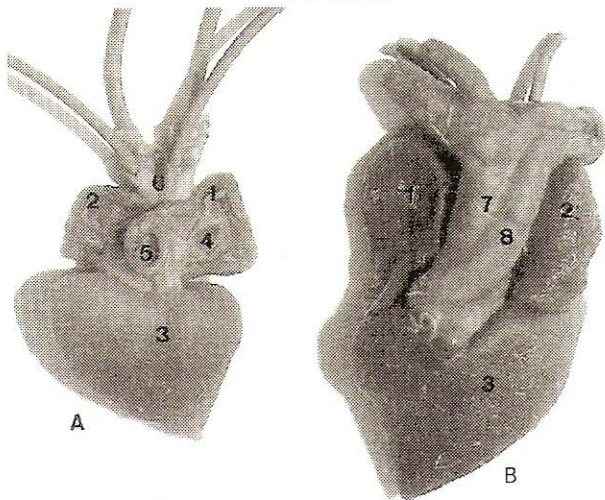


FIGURA 2. CORAZÓN. VISTA CRANEAL Y CAUDAL. A.- VISTA CAUDAL. B.- VISTA CRANEAL. 1.- AURÍCULA DERECHA. 2.- AURÍCULA IZQUIERDA. 3.- VENTRÍCULO. 4.- VENA CAVA. 5.- VENA PULMONAR. 6.- ARTERIA PULMONAR. 7.- AORTA DERECHA. 8.- AORTA IZQUIERDA. 9.- ARTERIA CORONARIA.

mas, izquierda y derecha, se originan de la aorta derecha a nivel de la 3ª ó 4ª costilla o espacio intercostal correspondiente, FIG. 3.

Tanto la aorta izquierda como la derecha, se dirigen caudodorsalmente por el techo de la cavidad celómica uniéndose a nivel de la 6ª u 8ª costillas para continuarse como arteria aorta dorsal, FIG. 1, la cual da origen a las siguientes arterias:

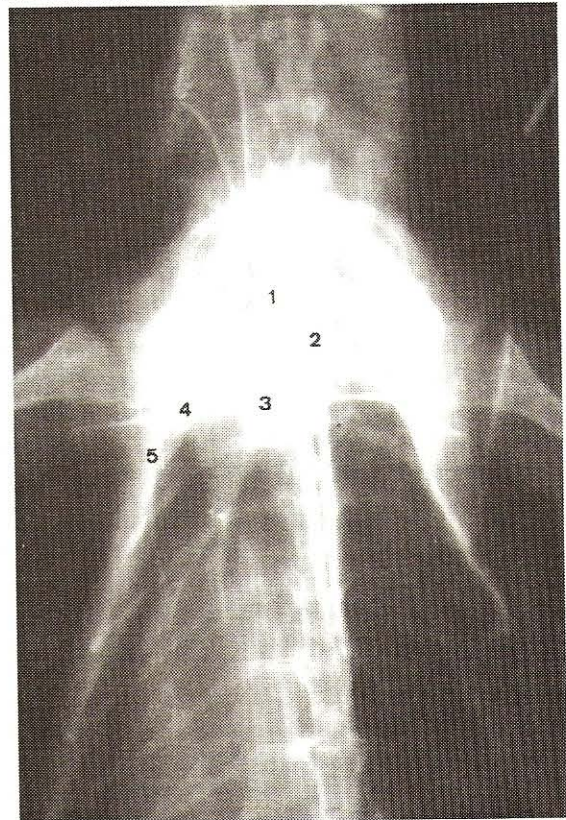


FIGURA 3. ARTERIOGRAFÍA VENTRODORSAL DE TÓRAX DE LA IGUANA. 1.- AORTA DERECHA. 2.- AORTA IZQUIERDA. 3.- ARTERIA SUBCLAVIA. 4.- ARTERIA AXILAR. 5.- ARTERIA TORÁCICA.

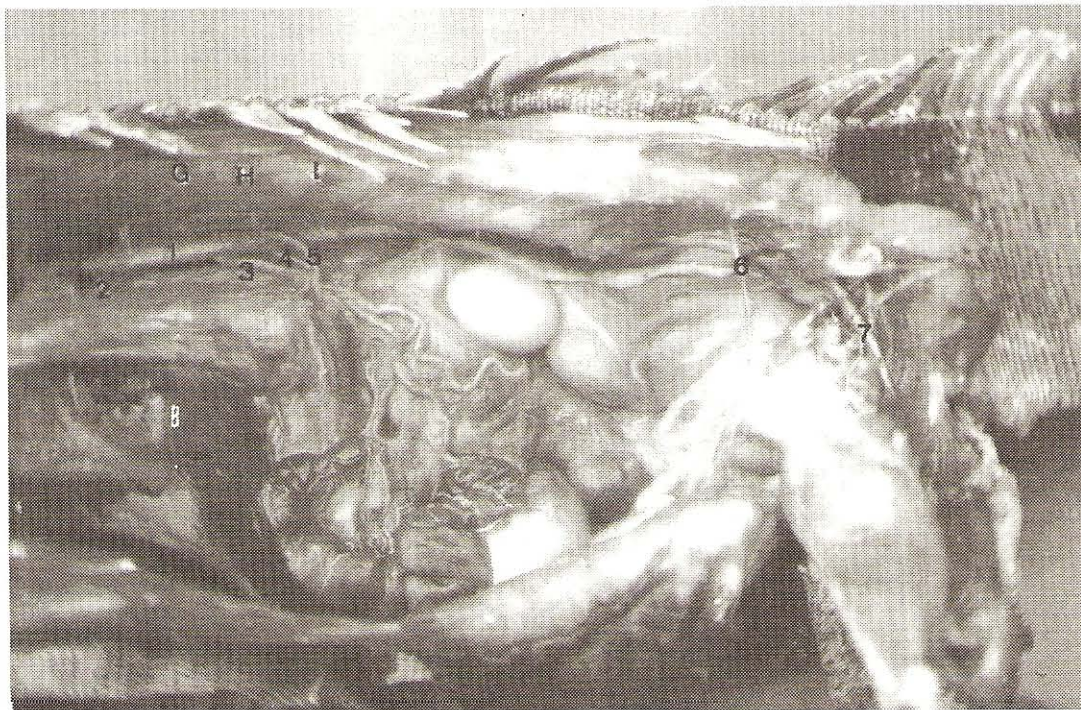


FIGURA 4. IRRIGACIÓN DE LA CAVIDAD TORACOABDOMINAL DE LA IGUANA. VISTA LATERAL IZQUIERDA.

- 1.- AORTA DORSAL. 2.- ARTERIA GÁSTRICA. 3.- ARTERIA CÓLICA. 4.- ARTERIA MESENTÉRICA CRANEAL. 5.- ARTERIA GASTROESPLÉNICA. 6.- ARTERIA CIRCUNFLEJA ILÍACA. 7.- ARTERIA FEMORAL. A.- ESTÓMAGO. B.- HÍGADO. C.- TESTÍCULO. D.- RIÑÓN. E.- COLÓN. F.- CIEGO. G.- 11ª COSTILLA. H.- 12ª COSTILLA. I.- 13ª COSTILLA.**

Arterias Intercostales: Arterias pares que se originan de la aorta dorsal a nivel de las extremidades vertebrales de cada costilla desde la número 6ª u 8ª hasta la 19ª ó 20ª.

Arterias Gástricas: En número de 2 ó 3 a nivel de la 7ª ó 9ª costilla las cuales irrigan la porción craneal del estómago.

Arteria Cólica: Esta arteria es impar y se origina entre las costillas 10ª u 11ª dirigiéndose caudalmente para irrigar la porción craneal del colon y el ciego.

Arteria Mesentérica Craneal: Se presenta como una arteria impar que se origina de la aorta dorsal a nivel de la 11ª ó 12ª costilla ó espacio intercostal, dirigiéndose cranealmente, cruzándose con la arteria cólica, para irrigar el intestino delgado, proporcionando luego una rama caudal para el ciego y otra rama craneal para el duodeno y páncreas la cual se continúa como arteria hepática.

Se observó un caso donde las arterias cólica y mesentérica craneal se originaban juntas a nivel de la 11ª costilla y que luego se dividían en dos arterias (Cólica y Mesentérica Craneal).

Arteria Gastroesplénica: Es una arteria impar que se origina a nivel de la 12ª ó 13ª costilla o espacio intercostal, se dirige ventralmente hasta alcanzar el bazo proporcionando ramas al mismo y a la porción media y caudal del estómago, FIG.4.

Arteria Testicular u Ovárica: Son arterias pares que se originan a nivel de la 14ª a 15ª costilla.

Arteria Deferencial o del Oviducto: Se originan a nivel de la 16ª costilla para irrigar el conducto deferente en el macho o el oviducto en la hembra, FIG. 5.

Arteria Circunfleja Ilíaca: Arteria par que nace a nivel de la 18ª ó 19ª costilla, se dirige caudalmente por la pared abdominal y se divide en una rama craneal que irriga la porción caudal de los músculos abdominales y, otra rama caudal para la región femoral craneal.

Arteria Mesentérica Caudal: Se observó como una rama impar que nace de la superficie ventral de la aorta dorsal en el mismo sitio de origen de las arterias ilíacas y que va a irrigar la parte caudal del colon y la parte craneal de la cloaca.

Arteria Ilíaca: En número de dos originándose como laterales de la aorta dorsal dentro de la región pelviana donde proporcionan las siguientes arterias: arteria vesical, ramas musculares y ramas para la cloaca continuándose, fuera de la cavidad pelviana, como arteria femoral.

Arterias Renales: En número de 4 ó 5 a nivel de la parte posterior de la cavidad pelviana.

Arteria Coccígea: Es la continuación de la arteria dorsal en la cola del animal, FIG. 6.

DISCUSIÓN

En relación al corazón de la iguana, los resultados obtenidos en el presente trabajo, coinciden con lo señalado por

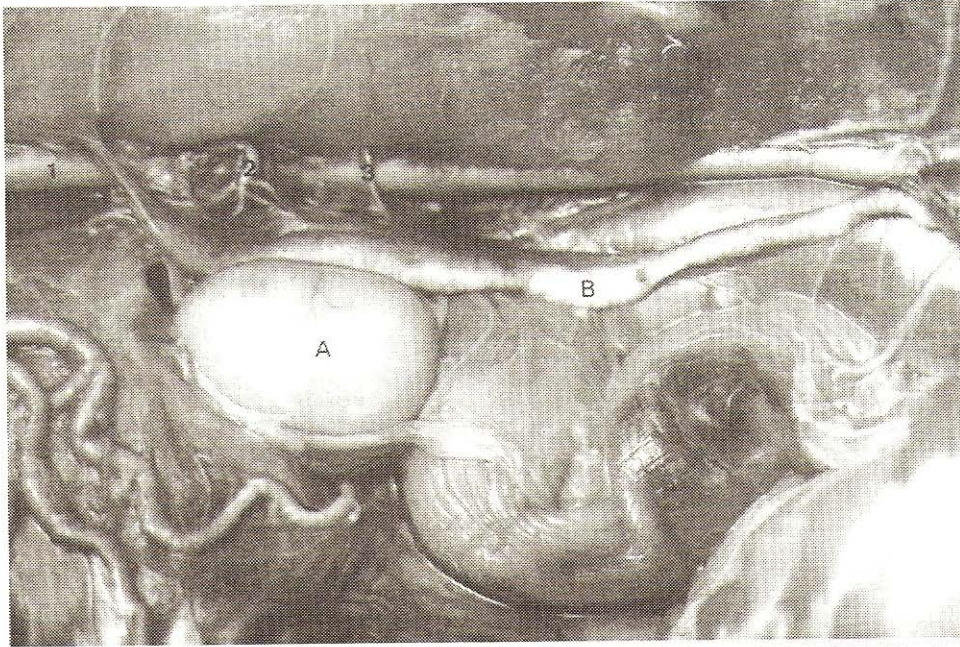


FIGURA 5. IRRIGACIÓN DEL APARATO GENITAL MASCULINO DE LA IGUANA. VISTA LATERAL. 1.- AORTA DORSAL. 2.- ARTERIA TESTICULAR. 3.- ARTERIA PARA EL CONDUCTO DEFERENTE. A.- TESTÍCULO. B.- CONDUCTO DEFERENTE.

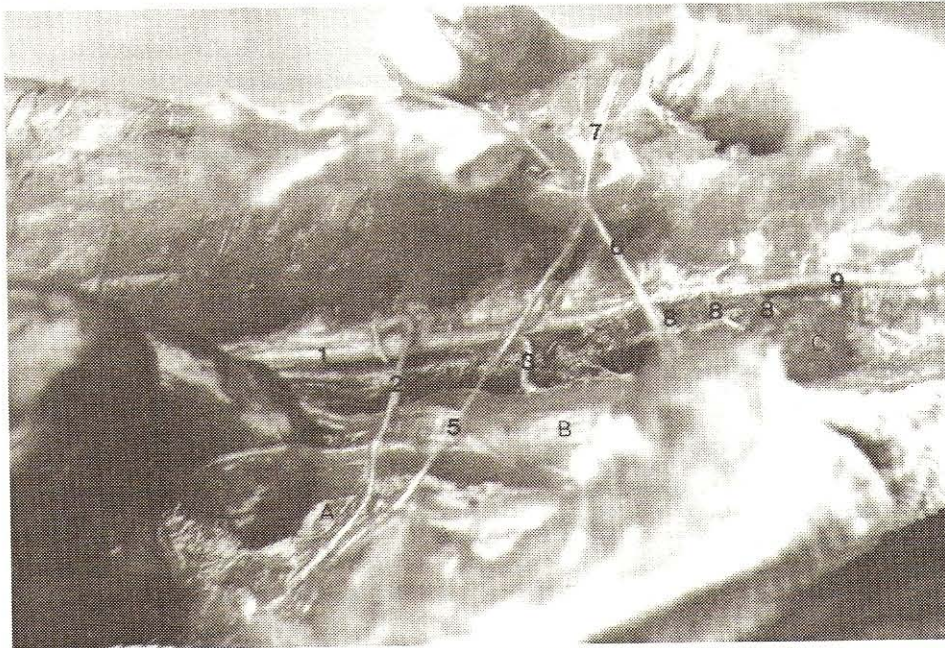


FIGURA 6. IRRIGACIÓN DE LA CAVIDAD ABDOMINAL Y PÉLVICA. VISTA LATERAL (DESARTICULACIÓN Y DESPLAZAMIENTO DEL MIEMBRO PELVIANO). 1.- AORTA DORSAL. 2.- ARTERIA CIRCUNFLEJA ILÍACA. 3.- ARTERIA MESENTÉRICA CAUDAL. 4.- ARTERIA ILÍACA. 5.- ARTERIA VESICAL. 6.- RAMA CLOACAL O HEMIPENEANA. 7.- ARTERIA FEMORAL. 8.- ARTERIAS RENALES. 9.- ARTERIA COCCÍGEA. A.- VEJIGA URINARIA. B.- COLON. C.- RIÑÓN.

Weichert y Presch [9] y Malcolm y Robert [4], en lo referente a la descripción de un corazón trilobular, al origen de las arterias y a la llegada de las venas.

Weichert y Presch [9], señalan que la aorta izquierda nace del lado derecho del ventrículo mientras que la aorta derecha nace del lado izquierdo del ventrículo, los mismos resultados fueron detectados en el presente trabajo.

En la región abdominal de los mamíferos, existe una arteria o tronco celíaco que se origina como rama impar, ventral de la aorta posterior que irriga el estómago, el hígado, el bazo, y primera porción del intestino delgado y el páncreas [2]; así mismo, Malcolm y Robert [4] señalan en reptiles la existencia de un gran tronco celíaco que abastece el bazo, parte del estómago y del duodeno y que también puede incluir una parte de la arteria mesentérica craneal que irriga al intestino delgado

y parte craneal del intestino grueso, sin embargo, la presente investigación reveló que estos órganos son irrigados por tres arterias que se originan en forma independiente sin llegar a formar un tronco celíaco; estas arterias son la cólica, la mesentérica craneal y la gastroesplénica, presentándose una variante en un solo caso donde las arterias cólica y la mesentérica craneal nacieron juntas en un largo tronco común dividiéndose posteriormente.

La arteria hepática, que en mamíferos es descrita como rama del tronco celíaco [2,5], se observó en la iguana que se origina como continuación de la rama craneal de la mesentérica craneal.

En relación a la arteria ilíaca, que en mamíferos se presenta en número de dos pares: interna y externa como terminales de la aorta abdominal [2,5], en la iguana fue observada un solo par de arterias ilíacas y no como terminal de la aorta, ya que de ésta posteriormente se originan las arterias renales antes de continuarse como arteria coccígea.

Las arterias renales se observaron en número de 4 a 5, coincidiendo con Weichert y Presch [9], quienes reportan que éstas arterias son abundantes en los vertebrados inferiores.

CONCLUSIONES

El corazón de la iguana, como en la mayoría de los reptiles, es trilobular, presentando una dirección casi horizontal.

Se observó la existencia de una sola vena cava que desemboca en la aurícula derecha y una sola vena pulmonar que llega a la aurícula izquierda.

Existen dos arterias aortas, izquierda y derecha, que se originan independientemente del ventrículo y que se unen para continuarse como arteria aorta dorsal a nivel de la 6ª u 8ª costilla.

La irrigación de los dos miembros torácicos así como la irrigación de la cabeza provienen de la aorta derecha la cual da origen a las dos arterias axilares y al tronco bicarotídeo sin existir participación de la aorta izquierda.

No existe un tronco celíaco en la iguana, sino tres arterias independientes: cólica, mesentérica craneal y gastroesplénica, que irrigan los órganos que normalmente abastece el tronco celíaco en los mamíferos.

Se observó una variante en la distribución arterial de la cavidad toracoabdominal de la iguana donde las arterias cólica y mesentérica craneal se originan de un tronco común.

La arteria hepática, que en mamíferos se origina a partir del tronco celíaco, en la iguana nace como continuación de la rama craneal de la arteria mesentérica craneal.

En los mamíferos se presentan las arterias ilíacas como terminales de la arteria aorta descendente, mientras que en la iguana es una arteria colateral de la aorta dorsal.

En la iguana, el número de arterias renales es de cuatro a cinco, siendo mayor al número que presentan los mamíferos.

RECOMENDACIONES

Estudiar el patrón de irrigación del hígado de la iguana, ya que esta glándula en los mamíferos es irrigada por una importante arteria proveniente del tronco celíaco, mientras que en la iguana su abastecimiento sanguíneo lo proporciona una arteria de poco calibre la cual se origina de la arteria mesentérica craneal.

Desarrollar un estudio vascular exhaustivo del aparato reproductivo de la iguana en ambos sexos.

Determinar en forma estadística las variantes ocurridas en la distribución arterial de la iguana.

Realizar estudios de distribución venosa en la iguana.

Estudiar la irrigación de cabeza y miembros de la iguana.

REFERENCIAS BIBLIOGRÁFICAS

- [1] BURKE, S.R. **Fundamentos de Anatomía y Fisiología Humana**. Editorial Limusa. México. 514 pp. 1986.
- [2] GETTY, R. **Anatomía de los Animales Domésticos**. Tomo I y II. Salvat Editores. 5ta. edición. España. 2276 pp. 1982.
- [3] LANDER, D.E. Manejo del Chigüire, Venado y Lapa en Cautiverio. **III Symposium de Especies Animales Subutilizadas**. Guanare, Venezuela: 52 - 60. 1992.
- [4] MALCOLM, J.; ROBERT, K. **Morphology Chordate**. Editorial Company Publishing Huntington. N.Y. U.S.A. 928 pp. 1973.
- [5] MILLERS, M. **Anatomy of the Dog**. Editorial W.B. Saunders Company. 2da. Edición. 941 pp. 1979.
- [6] RIVAS, J.; CORDERO, G. Crecimiento de Juveniles de *Iguana iguana* a diferentes temperaturas. **II Congreso Latinoamericano de Herpetología**. Mérida, Venezuela: 90. 1990.
- [7] ROMER, A.; PARSONS, T. **Anatomía Comparada**. Editorial Iberoamericana. 3ra. Edición. México, D.F. 428 pp. 1981.
- [8] VENTOCILLA, J. Proyecto de Cría de Iguanas en Panamá. **Diocenosia I**. Vol. 4 No. 5: 17. 1985.
- [9] WEICHERT, CH.; PRESCH, W. **Elementos de Anatomía de los Cordados**. Editorial Mc Graw-Hill. 2da. Edición. México D.F. 581 pp. 1989.
- [10] WERNER, D. Manejo de la Iguana Verde en el Bosque Tropical. **Interciencia**. Vol. 12. No. 5.: 226 - 229. 1987.