

ESTUDIO HISTOPATOLÓGICO DE ENTEROTOMÍAS CON DIFERENTES MATERIALES QUIRÚRGICOS EN CANINOS

A Histopathologic Study of Enterotomies with Different Suture Materials in Dogs

Miriam Riquelme Andara *

Rafael Alonso A. *

Oswaldo Vale E. *

Rocío Nava de Hoet **

Jesús Camacho *

Alejandro Ioanid*

* Facultad de Ciencias Veterinarias
Universidad del Zulia, apartado 526
Maracaibo, Estado Zulia, Venezuela.

** Práctica Privada.
C. R. Villa Delicias
Edificio Villa Clara III, Apto. 3B.
Maracaibo, Estado Zulia, Venezuela.

RESUMEN

Se intervinieron quirúrgicamente cinco pacientes caninos, a cada uno se le hizo cuatro enterotomías a nivel de yeyuno suturadas con vicryl, catgut, polipropileno y seda Nº 3-0 respectivamente, usando un patrón de sutura invaginante tipo "cushing". Al décimo día post-operatorio se obtuvo muestras de los diferentes fragmentos suturados, un total de 20 muestras correspondientes a cuatro fragmentos de cada uno de los cinco caninos. Las muestras, conteniendo el material de sutura, se remitieron al laboratorio de histopatología para evaluar el grado de reacción tisular inducido por cada uno de los materiales probados en este estudio. Histopatológicamente se observó un grado creciente de reacción granulomatosa alrededor del material de sutura, siendo menor en el vicryl y aumentando en el catgut, polipropileno y seda, respectivamente. La reacción producida por el polipropileno fue casi tan severa como la ocasionada por la seda, contrario a lo reportado por la literatura donde se cita al polipropileno como uno de los materiales más inertes.

Palabras claves: Caninos, enterotomías, reacción tisular, vicryl, catgut, seda, polipropileno.

ABSTRACT

Five dogs were surgically involucrated, each having four enterotomies at the yeyunum level, each enterotomy stitched with either vicryl, catgut, polypropylene or silk, 3-0 caliber, with a cushioning invaginating suture pattern. On day 10th postsurgery, samples from the suture line were collected by means of a second surgical procedure, with a total of 20 samples collected from 5 dogs. The samples with the suture material included were send to the histopathology laboratory to evaluate the reaction produced by each of the materials of this study. Histopathologically it was noted a growing level of granulomatous reaction around the suture material, it being smaller in vicryl, increasing in catgut, polypropylene and silk, respectively. The reaction produced by polypropylene was almost as severe as that caused by silk, contrary to literature reports where polypropylene is cited as one of the most inert materials.

Key words: Canines, enterotomies, tisular reaction, vicryl, catgut, silk, polypropylene.

INTRODUCCIÓN

Luego de una injuria, el organismo inicia el proceso de reparación por medio del proceso de inflamación. La reparación de los tejidos lesionados involucra dos procesos:

- Un remplazo del tejido lesionado por células nobles del mismo tipo (regeneración).
- La sustitución por tejido fibroblástico y colágeno, lo cual forma una cicatriz (reparación o cicatrización).
- Estos dos procesos no se presentan aislados sino que por lo general contribuyen a la restitución del tejido en su estructura y función de manera conjunta.

Las células del organismo pueden ser de tres tipos según su capacidad regenerativa: lábiles, estables y permanentes. Las células lábiles proliferan continuamente para reponer células que son destruidas constantemente, este proceso se da durante toda la vida; un ejemplo de este tipo de células es el epitelio columnar del tubo digestivo. Las células estables tienen un nivel de multiplicación bajo, no se dividen continuamente sino que lo hacen ante determinados estímulos, pueden reconstruir tejidos originales. Como ejemplo pueden mencionarse las células parenquimatosas de órganos glandulares como el hígado y las de origen mesenquimatoso como los fibroblastos y el músculo liso. Las células permanentes son las que no tienen capacidad de regeneración como las del sistema nervioso central y músculo cardíaco. A pesar de la capacidad de regeneración, no siempre se recupera la estructura original, para esto, la trama de sostén o estroma debe permanecer intacto (la membrana basal). En caso contrario las células proliferan al azar produciendo un tejido diferente al original [3].

Aspectos morfológicos del intestino

Los órganos tubulares digestivos presentan cuatro túnicas o capas:

- Mucosa: está formada por una superficie epitelial que en el caso del intestino corresponde a un epitelio cilíndrico simple. La lámina basal, lámina propia y muscular de la mucosa, con un estrato interno circular y uno externo longitudinal. La mayor parte de la mucosa presenta vellosidades que aumentan considerablemente la superficie.
- Submucosa: que se encuentra entre la mucosa y la muscular, formada por tejido conectivo muy fuerte.
- Muscular: está formada por dos planos, uno interno circular, que en realidad corresponde a una espiral muy cerrada y, una externa longitudinal que está formada por una hélice muy abierta.
- Serosa: que es la capa más externa, corresponde al peritoneo visceral [6].
- Cuando en una intervención quirúrgica se entra en el tracto gastrointestinal puede considerarse que es una herida con contaminación moderada [2].

Existe una gran variedad de materiales de sutura disponibles, lo cual refleja que no hay uno idóneo para todos los casos [1].

La selección del material de sutura debe basarse en dos aspectos: las características del tejido que se va a suturar y las propiedades del material. Estos dos factores deben relacionarse para tratar de predecir el resultado de su interacción.

Los materiales de sutura pueden ser naturales o sintéticos; tienen una fuerza tensil que comienza a decrecer una vez que son implantados en los tejidos, siendo este valor diferente para los distintos tipos de materiales; para clasificarlos se agrupan como suturas absorbibles aquellas que pierden su fuerza tensil antes de los 60 días, y no absorbibles, aquellas que la conservan por más de 60 días.

La capacidad de absorber fluidos las separa en capilares y no capilares. También pueden estar formadas por uno o varios filamentos, siendo monofilamentosas o polifilamentosas.

Otros factores a considerar son el calibre de la sutura, el tipo de aguja, las características de manejo de la sutura, seguridad del nudo, disponibilidad y costos [8].

Sea cual fuese el material de sutura utilizado, los tejidos reaccionan con inflamación. Esto se debe en parte al trauma del paso de la aguja y en parte a las propiedades físico-químicas del material.

Las suturas que causan menor reacción tisular generalmente contribuyen al cierre más fuerte de la herida. Excesiva reacción tisular produce edema, lo cual puede hacer que se produzca disección del tejido por la misma sutura. Por otra parte, los tejidos edematizados son más fácilmente contaminables. La capacidad de las suturas para hospedar microorganismos está relacionada con su estructura física [9].

El material de sutura reduce la capacidad de las heridas para combatir la infección, por lo tanto, debe evitarse su colocación en un medio contaminado. El material multifilamentoso no absorbible (seda, poliéster) está contraindicado, ya que tiende a albergar bacterias dentro de los intersticios de sus fibras.

En el caso de las heridas contaminadas, el material quirúrgico absorbible (ácido poliglicólico, poliglactin 910, polidioxanona), se asocian con un nivel de infección menor que el catgut.

El material monofilamentoso no absorbible (polipropileno, polietileno, poliamidas), es el que cuenta con menor probabilidad de propagación de infecciones en heridas.

Los materiales de sutura naturales (seda y catgut), dan lugar a una reacción inflamatoria importante [1].

El vicryl (poliglactina 910) es una sutura sintética, absorbible, polifilamentosa, trenzada y capilar. Su degradación en los tejidos ocurre por hidrólisis. Una vez implantada en los tejidos produce reacción predominantemente mononuclear, es bien tolerada por los diferentes tipos de heridas, es estable en heridas contaminadas y produce mínima reacción tisular [9].

El catgut es un material natural, capilar, polifilamentoso y absorbible. Se obtiene del intestino de la oveja y debido a su composición colágena proteica, resulta extraña al tejido donde es implantada, ocurriendo la absorción por fagocitosis y estimulando una significativa reacción a cuerpo extraño [9].

A pesar de que el catgut ha servido admirablemente a los cirujanos por muchos años, tiene muchas fallas debido a que es una sustancia natural compleja con una composición menos uniforme [5].

El polipropileno, material sintético, monofilamentoso, no absorbible y no capilar, es un polimerizado inerte, con cualidades similares al nylon [9]. Pertenece al grupo de las poliolefinas plásticas, y al igual que el polietileno, es hidrofóbico e induce poca reacción tisular. Es la sutura menos trombogénica y por su flexibilidad es usada en tejidos con alta capacidad de elongación. Tiene el menor efecto potenciador de convertir heridas contaminadas en infectadas. Dentro de las ventajas del polipropileno destaca que es una de las más inertes, con mínima reacción tisular y su resistencia a la contaminación [8].

La seda es un material natural, polifilamentoso, capilar, no absorbible. Una de las desventajas es la reacción tisular que produce, con una reacción inflamatoria aguda. Produce ulceración del tracto gastrointestinal si la sutura protruye al lumen. Potencia la infección, probablemente relacionado con la reacción tisular [8].

El objetivo de este trabajo fue evaluar el grado de la reacción tisular inducida por las suturas probadas (catgut, vicryl, seda y polipropileno) al ser usadas para cerrar enterotomías en el yeyuno de caninos.

MATERIALES Y MÉTODOS

Unidades experimentales

Se utilizaron cinco pacientes caninos con edades comprendidas entre 1,5 y 2 años cuya evaluación hematológica arrojó valores que se encontraban dentro de los parámetros normales; el peso osciló entre los 12 y 15 kilos.

Método

Los pacientes fueron tranquilizados con maleato de acepromazina (0,1 mg/kg.pv.) y la inducción de la anestesia se realizó con Tiopental Sódico (Nesdonal) a una dosis de 10 mg/kg.pv. Seguidamente se intubaron y se conectaron a la máquina de anestesia gaseosa con halotano [8].

El abordaje quirúrgico se realizó por medio de una laparotomía medial mesogástrica, con el objeto de realizar las enterotomías y enterectomías [4, 8, 7]. En ambos casos el cierre de la cavidad abdominal se hizo en tres planos: fascia, sub-cutáneo y piel; las dos primeras usando Vicryl Nº 2-0, y la piel con polipropileno Nº 2-0. Al concluir la intervención se inyectó

Benzetacil LA (penicilina de larga acción) en dosis única a cada paciente de 20.000 UI/kg.pv.

Los cuidados postoperatorios consistieron en la limpieza rutinaria de la herida; la alimentación durante los cinco primeros días fue en forma de sopas licuadas tipo papilla. Luego se les suministró un alimento expandido comercial *ad libitum*.

La primera intervención quirúrgica, enterotomía, se realizó para colocar las diferentes suturas a ser probadas en este trabajo. Al décimo día se ejecutó una segunda intervención para la toma de las muestras.

A cada paciente se le realizaron cuatro enterotomías en el yeyuno; se extrajo un segmento de yeyuno, al cual se le colocaron dos pinzas intestinales de Doyen, con una separación de cinco centímetros entre ellas, seguidamente se realizó una incisión de 3,5 centímetros de longitud a lo largo del borde antimesentérico lo cual permitió una herida de suficiente longitud que dejó tomar una muestra de dos centímetros para su estudio histopatológico. La herida fue suturada usando Vicryl Nº 3-0 (Ethicon, poliglactina 910, gastrointestinal), siguiendo un patrón de sutura invaginante tipo cushing, FIG. 1.

Una vez suturada la primera enterotomía, se liberaron las pinzas intestinales y se colocaron a tres centímetros del punto donde se terminó la primera sutura. Luego se realizó la segunda enterotomía repitiendo los pasos anteriores, pero esta vez se suturó con catgut Nº 3-0 (Ethicon, catgut cromado gastrointestinal).

Las dos enterotomías restantes se realizaron siguiendo el mismo procedimiento pero, suturando con polipropileno (Surgilene, polipropileno azul monofilamento, Davis+Geck) y seda (Ethicon, seda trenzada, gastrointestinal) respectivamente. Siempre se usó el mismo orden de colocación de las suturas, de manera de no crear confusión al momento de hacer la toma de muestras.

Al concluir las cuatro enterotomías se realizó un lavado con solución isotónica para retirar restos de sangre y detritos, luego los intestinos fueron regresados a la cavidad peritoneal y se realizó el cierre de la misma de la forma ya descrita.

Enterectomía experimental

Luego de realizada la laparotomía, se ubicaron las asas y se extrajeron de la cavidad peritoneal. Previa ligadura de los vasos sanguíneos, se colocó una pinza intestinal por delante de la primera sutura (la realizada con vicryl) y la otra pinza intestinal fue colocada por detrás de la última sutura (la realizada con seda). Inmediatamente se procedió a la incisión del segmento intestinal, el cual se extrajo y se sumergió en una ríñonera con solución fisiológica mientras se concluía la intervención.

Ya realizada la enteroanastomosis término-terminal, se cerró la cavidad abdominal.

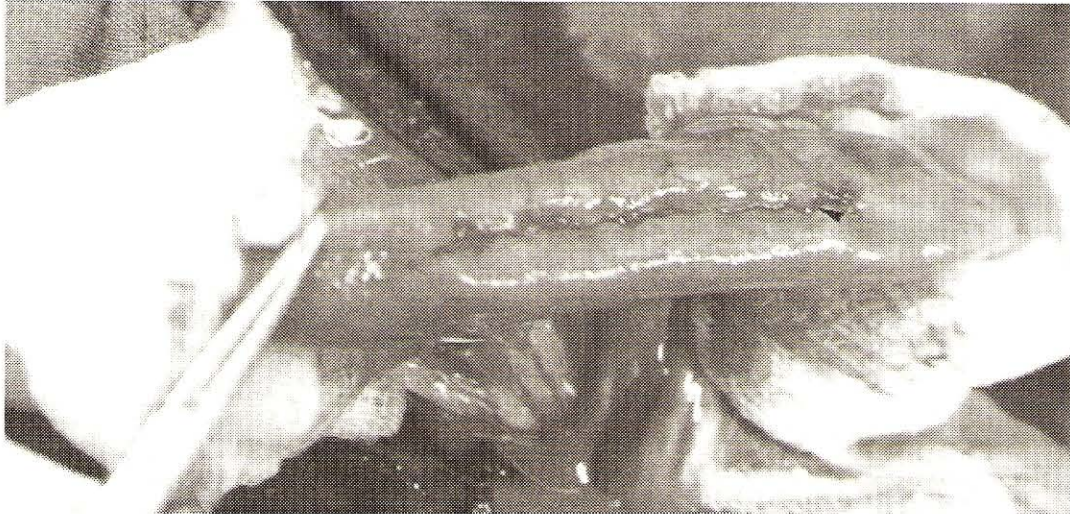

FIGURA 1. ASPECTO DE LA ENTEROTOMÍA UNA VEZ CONCLUIDA LA SUTURA INVAGINANTE CUSHING.

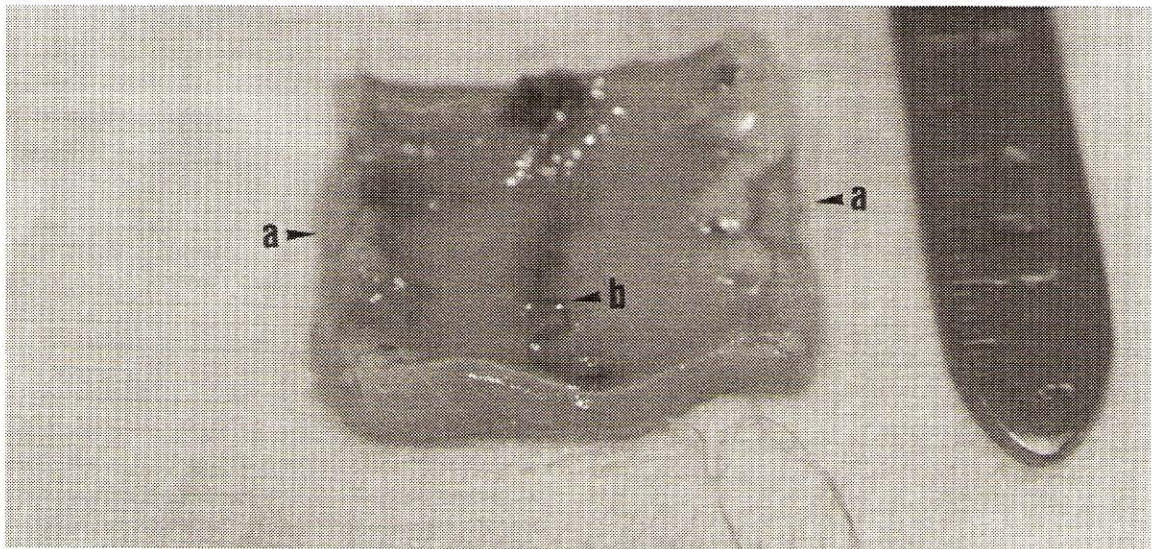


FIGURA 2. FRAGMENTO INTESTINAL ABIERTO A LO LARGO DE SU BORDE MESENTÉRICO (a), MOSTRANDO LA LÍNEA DE SUTURA EN EL CENTRO (b).

Cada muestra obtenida correspondió a un segmento de intestino conteniendo las cuatro enterotomías. Se separó el mesenterio de la muestra con unas tijeras, incidiendo a lo largo su inserción, quedando el intestino libre, aun con su forma tubular.

Posteriormente se realizaron incisiones transversales al intestino, obteniendo cuatro pequeños fragmentos tubulares que se encontraban suturados a lo largo de sus bordes libres con las suturas ya indicadas. Uno por uno, cada fragmento fue incidido a lo largo de su borde mesentérico, resultando en un pequeño cuadrado en el que se podía observar la línea de sutura que lo atravesaba en el centro, FIG. 2.

De la línea central se tomó un fragmento de 0,5 centímetros, que aún conservaba el material con el cual fue suturado; se introdujo en formalina al 10% y se envió al laboratorio para ser procesada y estudiada histopatológicamente.

Las muestras se procesaron en el laboratorio de histopatología por coloración de Hematoxilina-Eosina clásica, tratando siempre de que el material al ser incluido se colocara de forma lateral de manera que el corte incluyera ambos lados de la herida más el material de sutura. Se enviaron un total de 20 muestras, cuatro muestras provenientes de cada uno de los cinco animales del ensayo.

RESULTADOS

A la evaluación, se observó en las muestras correspondientes al vicryl una buena epitelización, con una buena aposición de los bordes, hiperplasia del epitelio y de las células caliciformes, FIG. 3. En dos de los cinco casos la membrana basal, incompleta. En la capa muscular externa y serosa, reacción inflamatoria granulomatosa fibrosante alrededor del mate-

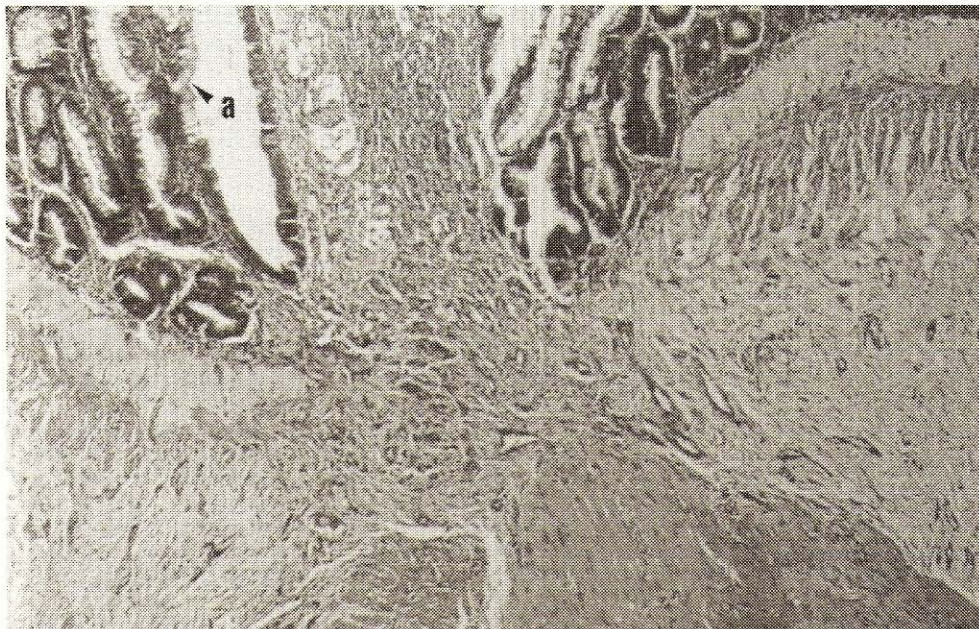


FIGURA 3. CORTE HISTOPATOLÓGICO DE INTESTINO SUTURADO CON VICRYL. HEMATOXILINA Y EOSINA, 200X. MUESTRA LA BUENA APOSICIÓN DE BORDES. HIPERPLASIA DEL EPITELIO Y DE CÉLULAS CALICIFORMES (a).

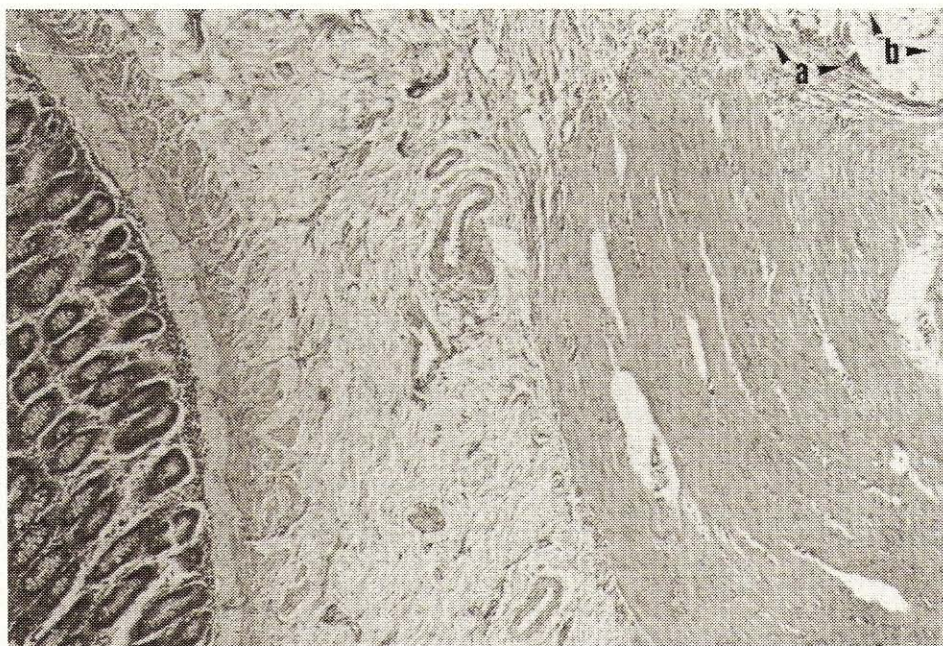

FIGURA 4. CORTE HISTOPATOLÓGICO DE INTESTINO SUTURADO CON VICRYL. HEMATOXILINA Y EOSINA, 200X. SE EVIDENCIA REACCIÓN INFLAMATORIA GRANULOMATOSA SUAVE (A) ALREDEDOR DEL MATERIAL DE SUTURA (b).

rial de sutura de ligera a moderada, FIG. 4. Ligeras hemorragias en serosa.

En el caso del catgut, se observó buena regeneración del epitelio intestinal, con hiperplasia de células caliciformes, FIG. 5. Hubo infiltrado de células inflamatorias y fibrosis de la submucosa en uno de los cinco casos. En la muscular externa y serosa, reacción severa granulomatosa con fibroplasia alrededor del material de sutura, FIG. 6. La regeneración de la capa muscular fue buena excepto en dos de los cinco casos.

Las enterotomías suturadas con polipropileno presentaron una buena epitelización, con hiperplasia de ligera a moderada de células caliciformes. Uno de los casos presentó infiltrado inflamatorio en lámina propia. En la muscular externa y serosa, reacción inflamatoria granulomatosa severa crónica con fibroplasia a nivel de muscular y serosa con reacción alrededor del material quirúrgico, FIG. 7.

En los suturados con seda, tres de los casos presentaron incompleta regeneración del epitelio de la mucosa, con

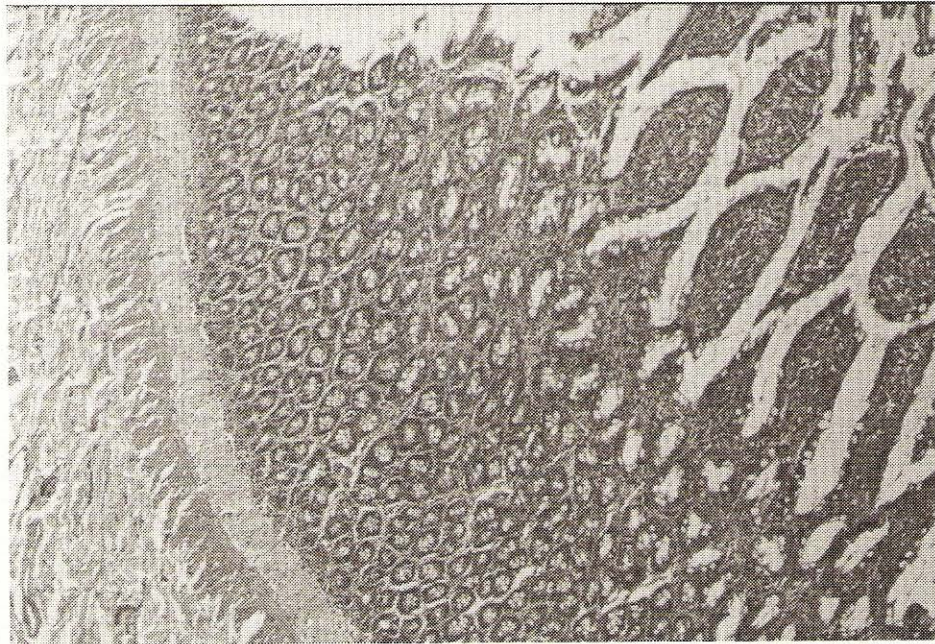


FIGURA 5. CORTE HISTOPATOLÓGICO DE INTESTINO SUTURADO CON CATGUT. HEMATOXILINA Y EOSINA, 100X. SE OBSERVA REGENERACIÓN E HIPERPLASIA DEL EPITELIO MUCOSO Y DE CÉLULAS CALICIFORMES.

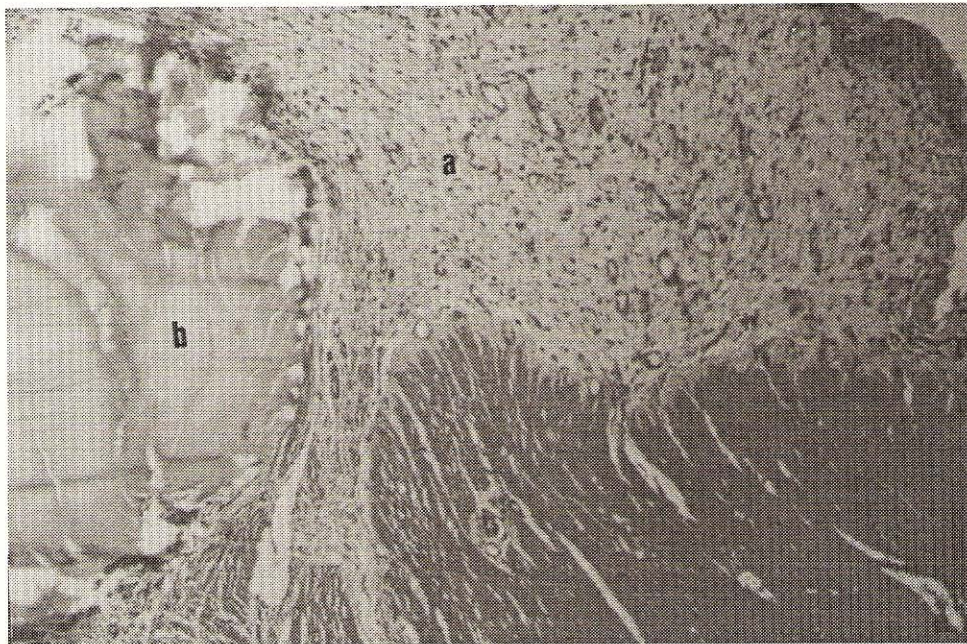


FIGURA 6. CORTE HISTOPATOLÓGICO DE INTESTINO SUTURADO CON CATGUT. HEMATOXILINA Y EOSINA, 200X. SE DISTINGUE LA REACCIÓN GRANULOMATOSA SEVERA (a) ALREDEDOR DEL MATERIAL DE SUTURA (b).

hiperplasia de moderada a severa de células caliciformes. En la muscular externa y serosa, se observó reacción inflamatoria granulomatosa excesiva con formación de granulomas alrededor del material de sutura, FIG. 8.

DISCUSIÓN

En la evaluación histopatológica se encontró que en general hubo una buena respuesta de regeneración del epitelio

mucoso intestinal, con hiperplasia del mismo y de las células caliciformes. Este tipo de respuesta probablemente se deba a que la técnica de sutura usada fue una imperforante (cushing), donde el material de sutura no traspasa la mucosa, no existiendo, por lo tanto, la presencia de un cuerpo extraño que retrase o interfiera con la cicatrización [9]. Por otra parte, el epitelio mucoso del intestino se encuentra formado por células lábilas, que están dotadas con una alta capacidad regenerativa [3].



FIGURA 7. CORTE HISTOPATOLÓGICO DE INTESTINO SUTURADO CON POLIPROPILENO. HEMATOXILINA Y EOSINA, 100X. SE OBSERVA LA REACCIÓN GRANULOMATOSA SEVERA (a) ALREDEDOR DEL MATERIAL DE SUTURA (b).



FIGURA 8. CORTE HISTOPATOLÓGICO DE INTESTINO SUTURADO CON SEDA. HEMATOXILINA Y EOSINA, 100X. SE NOTA LA REACCIÓN INFLAMATORIA SEVERA (a) AL MATERIAL DE SUTURA (b).

En el caso de las heridas suturadas con seda, donde con mayor frecuencia se observó una regeneración incompleta del epitelio mucoso, probablemente se deba a que se trata del material que produjo la reacción tisular más severa, llegando ésta a afectar la mucosa. Coincidiendo con los reportes que la citan como uno de los materiales que mayor reacción tisular produce [9].

Los planos muscular externo y serosa, corresponden a los sitios donde se colocó la mayor cantidad de material de su-

tura, razón por la que es donde mejor se evidencia la variación existente en la reacción tisular producida por los materiales estudiados [1,9].

La reacción producida por el catgut, se relaciona probablemente con su naturaleza proteica [5,8,9].

La reacción tisular producida por las suturas, puede clasificarse en grado creciente, que va desde el vicryl, catgut, polipropileno y seda, donde la reacción más ligera fue la producida por el vicryl y la más severa por la seda; coincidiendo este

grado de reacción con lo citado en la literatura en lo referente a las suturas de vicryl, catgut y seda [8,9]. El polipropileno, sin embargo, produjo una reacción tisular severa, contrario a lo reportado en la literatura, donde se cita como uno de los materiales más inertes [9].

CONCLUSIONES

Existen diferencias histopatológicas en la reacción tisular que se produjo en el tejido estudiado al usar los materiales de sutura probados.

Se encontró poca variación en la reacción tisular y regeneración del epitelio mucoso. En las capas muscular externa y serosa, el grado de reacción tisular varió de forma creciente, siendo menor en el vicryl, siguiéndole el catgut, polipropileno y seda respectivamente.

La reacción tisular producida por el polipropileno en el yeyuno, fue severa, no ajustándose a las características reportadas para este material, las cuales probablemente sean observadas en otro tipo de tejidos.

RECOMENDACIONES

Se recomienda realizar un estudio comparativo de la respuesta tisular producida por el polipropileno en el tejido digestivo, así como en otros tipos de tejidos.

AGRADECIMIENTO

Los autores desean agradecer a los Servicios de Cirugía, de Anatomía Patológica y de Diagnóstico Clínico de la Facultad de Ciencias Veterinarias de LUZ.

REFERENCIAS BIBLIOGRÁFICAS

- [1] BINNINGTON, A.; COCKSHUTT, J. **Toma de Decisiones en Cirugía de Tejidos Blandos de Pequeños Animales** (1a.ed). Interamericana. McGraw-Hill. México. 232 pp. 1991.
- [2] CONOLLY, B.; HUNT, T.; DUNPHY, E. "Management of Contaminated Surgical Wounds". *Surgery, Gynecology and Obstetrics*, September 1969: 593-594. 1969.
- [3] COTRAM, R. **Patología Estructural y Funcional** (4a. ed). Interamericana. McGraw-Hill. España, 1598 pp. 1990.
- [4] KNECHT, Ch.; WELSER, J.; ALLEN, A.; WILLIAMS, D.; NEIL, N. **Técnicas Fundamentales de Cirugía Veterinaria** (1a. ed). Editorial Acribia. España, 346 pp. 1992.
- [5] LAUFMAN, H.; RUBEL, T. "Sintetic Absorbable Sutures". **Surgery Gynecology and Obstetrics**. Vol. 145: 630-634. 1977.
- [6] LEESON, R.; PAPARO, A. **Texto/Atlas de Histología** (1a. ed). Interamericana. McGraw-Hill. México. 719 pp. 1988.
- [7] SEVESTRE, J. **Elementos de Cirugía Animal**. Cirugía Abdominal (1a. ed). Compañía Editorial Continental, S.A. México. 179 pp. 1989.
- [8] SLATTER, D. **Textbook of Small Animal Surgery** (2a. ed). W. B. Saunders Company. Philadelphia. 2361 pp. 1993
- [9] STASHAK, T.; YTURRASPE, D. "Considerations for Selection of Suture Materials". **Veterinary Surgery**. Vol 7: 961-965. 1978.