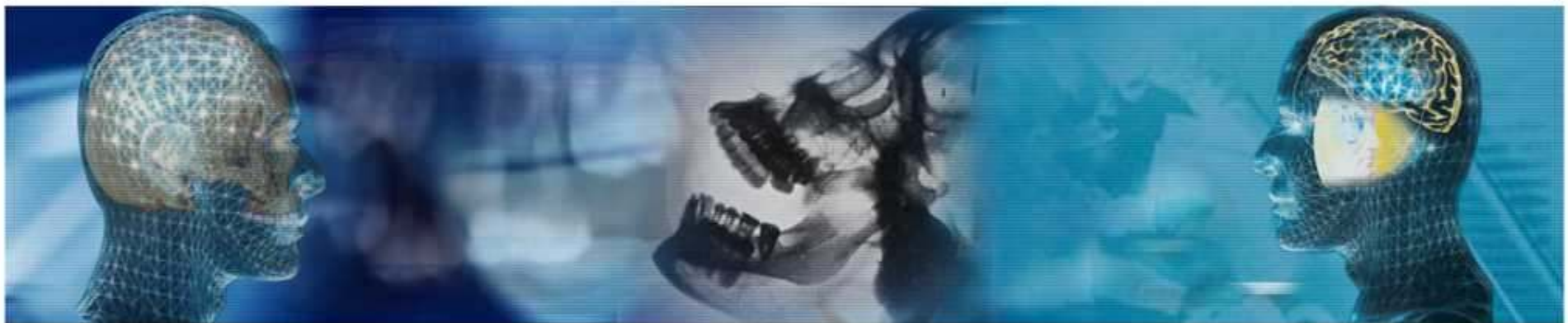



Estudio radiográfico de los Tumores benignos de los maxilares



2^{da} Parte

Prof. Alejandro R. Padilla

Profesor Asistente Radiología Oral y Maxilo-Facial
Facultad de Odontología
Universidad de Los Andes
Mérida-Venezuela

Dr. Axel Ruprecht

Profesor y Jefe Radiología Oral y Maxilofacial
Profesor de Anatomía y Biología Celular
Universidad de Iowa
USA





Estudio radiográfico de los

Tumores benignos No odontogénico



Tumores benignos

No odontogénico

Lesión de células gigantes

Hemangioma

Neurofibroma

Fibroma

Osteoma

Osteoblastoma

Condroma

Tumores benignos

No odontogénico

Lesión de células gigantes

Hemangioma

Neurofibroma

Fibroma

Osteoma

Osteoblastoma

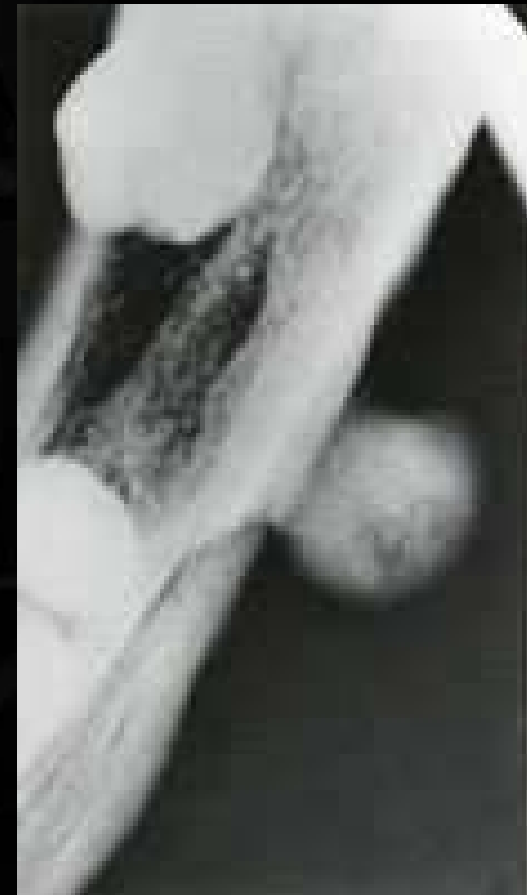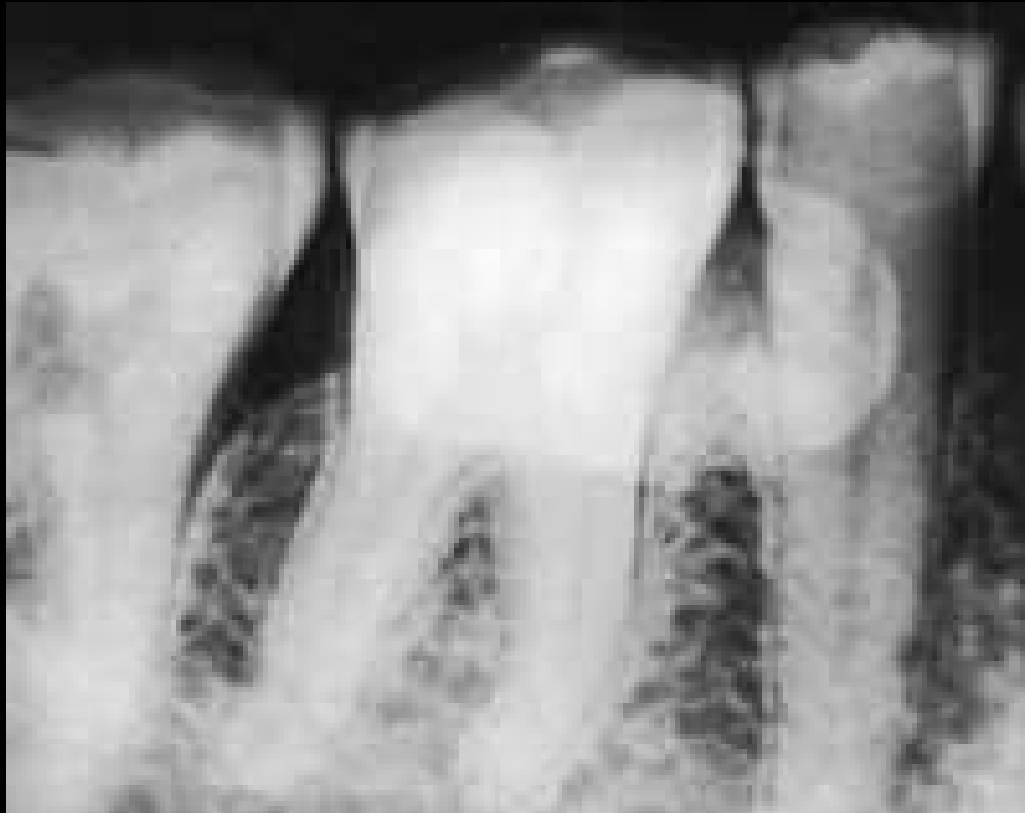Condroma

Tumores benignos

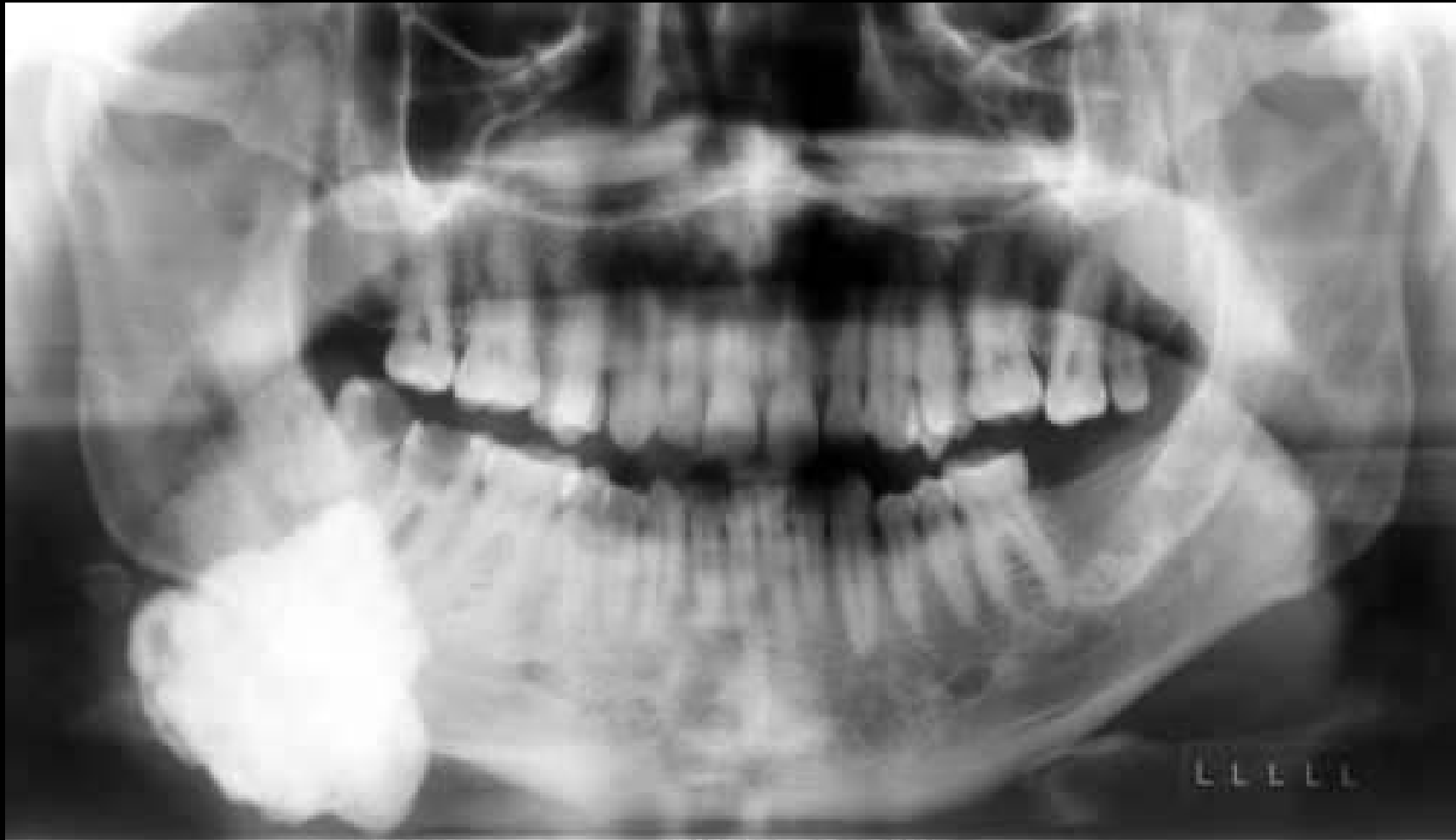Osteoma

- Crecimiento óseo en la superficie vestibular
- Neoplasia benigna vs hamartoma
- Frecuencia en la mandíbula (ángulo)
- Edad media 40 años
- Efectos: asimetría facial

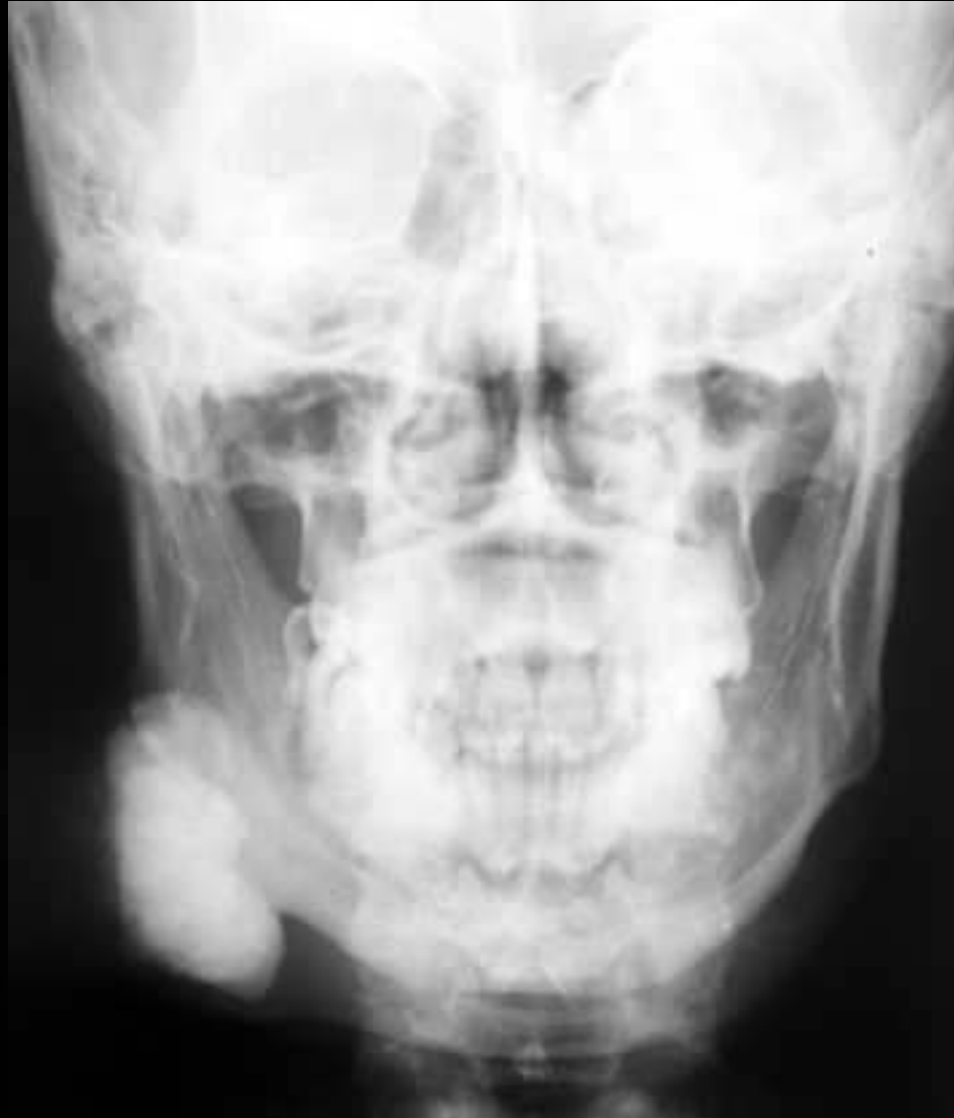Tumores benignos



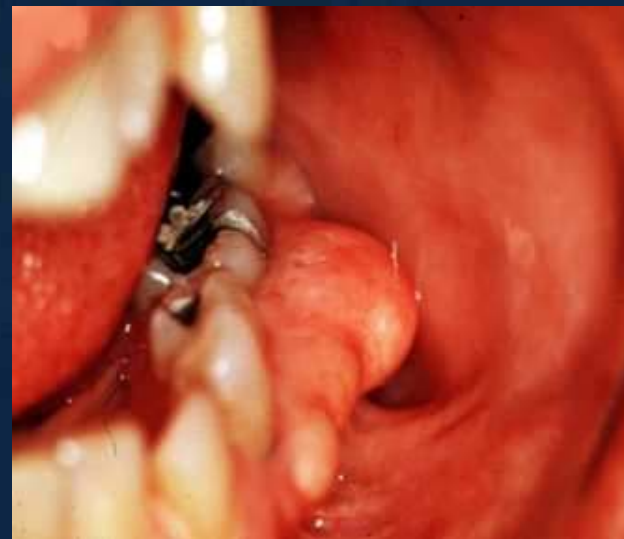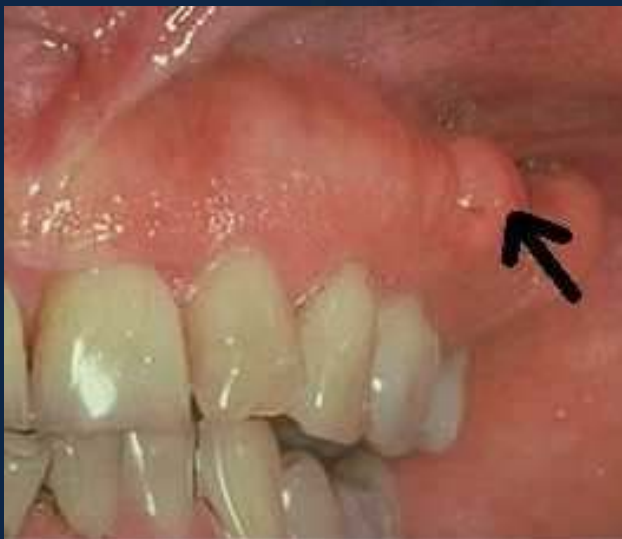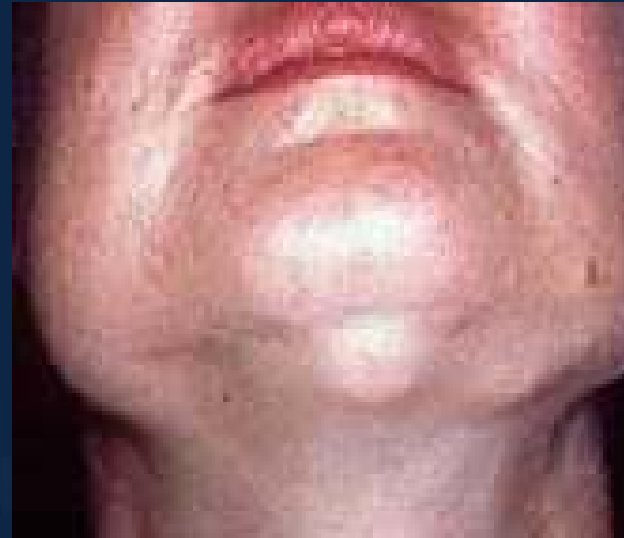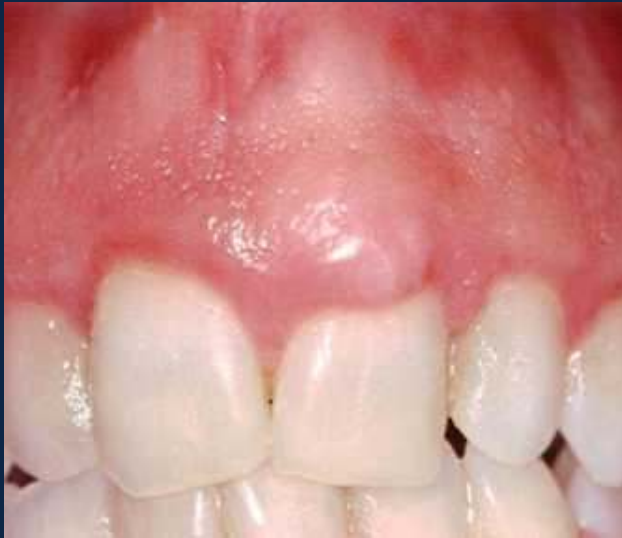Tumores benignos



Tumores benignos



Tumores benignos



Tumores benignos

Exostosis

Tumores benignos

Exostosis

Crecimiento óseo benigno (hiperplasia) proyectándose por fuera de la superficie externa del hueso.

Tumores benignos

Exostosis



- ↪ Torus mandibular
- ↪ Torus palatino
- ↪ Exostosis intrasinusal
- ↪ Exostosis palatina
- ↪ Exostosis bucal

Tumores benignos

Exostosis



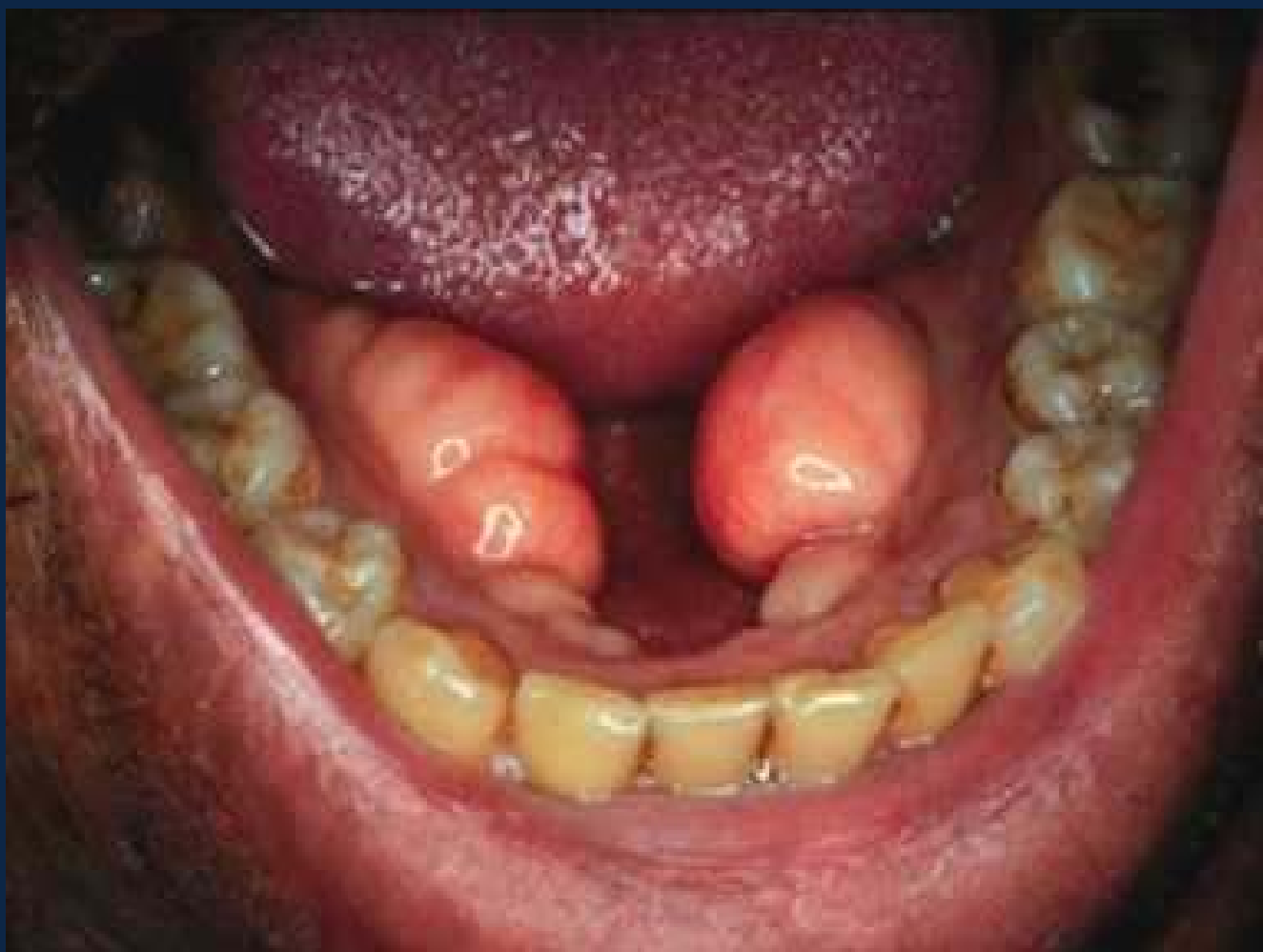- ↪ Torus mandibular
- ↪ Torus palatino
- ↪ Exostosis intrasinusal
- ↪ Exostosis palatina
- ↪ Exostosis bucal

Tumores benignos

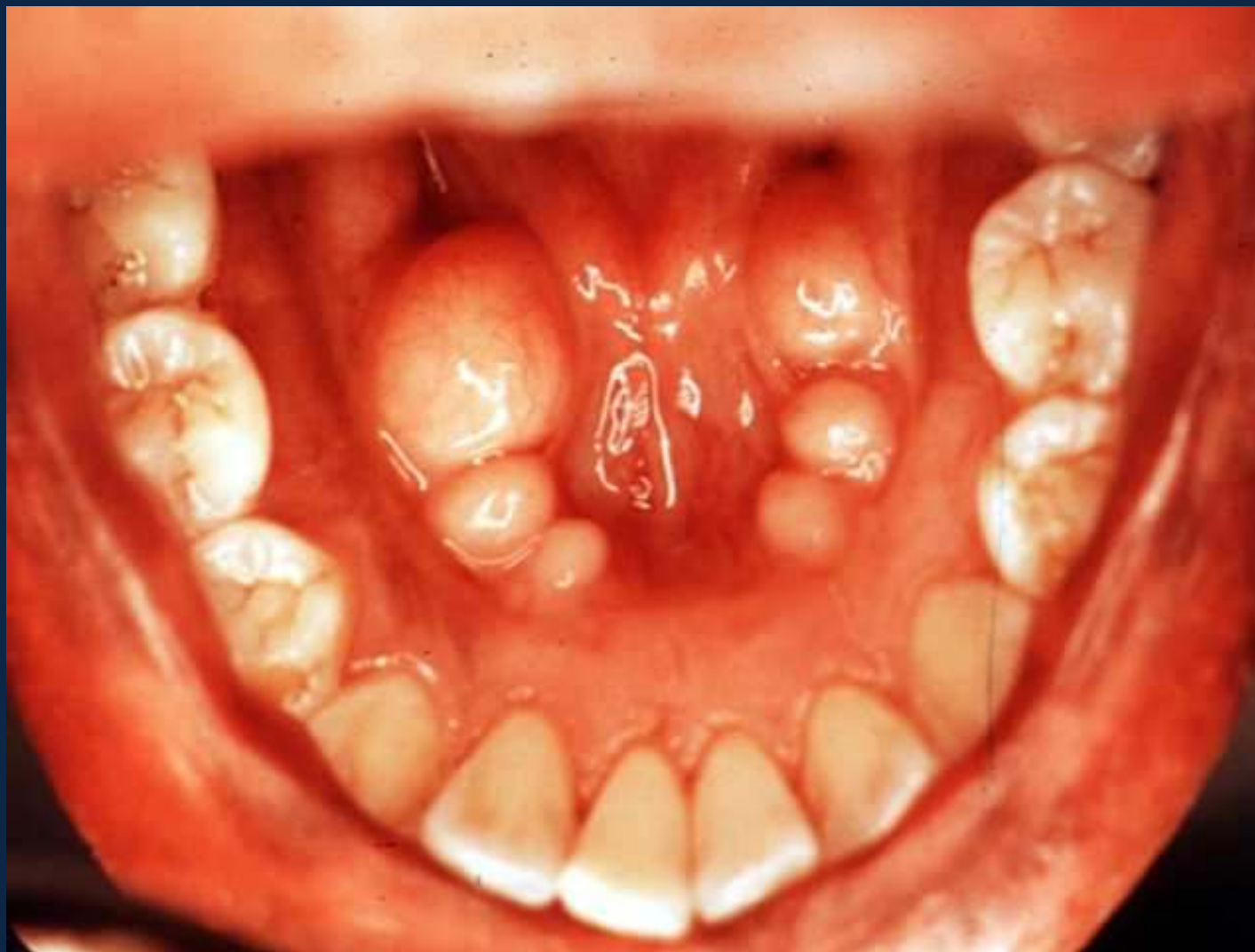Torus mandibular

Prominencia vista sobre la superficie lingual de la mandíbula en la base del proceso alveolar, adyacente a los dientes posteriores a los caninos.

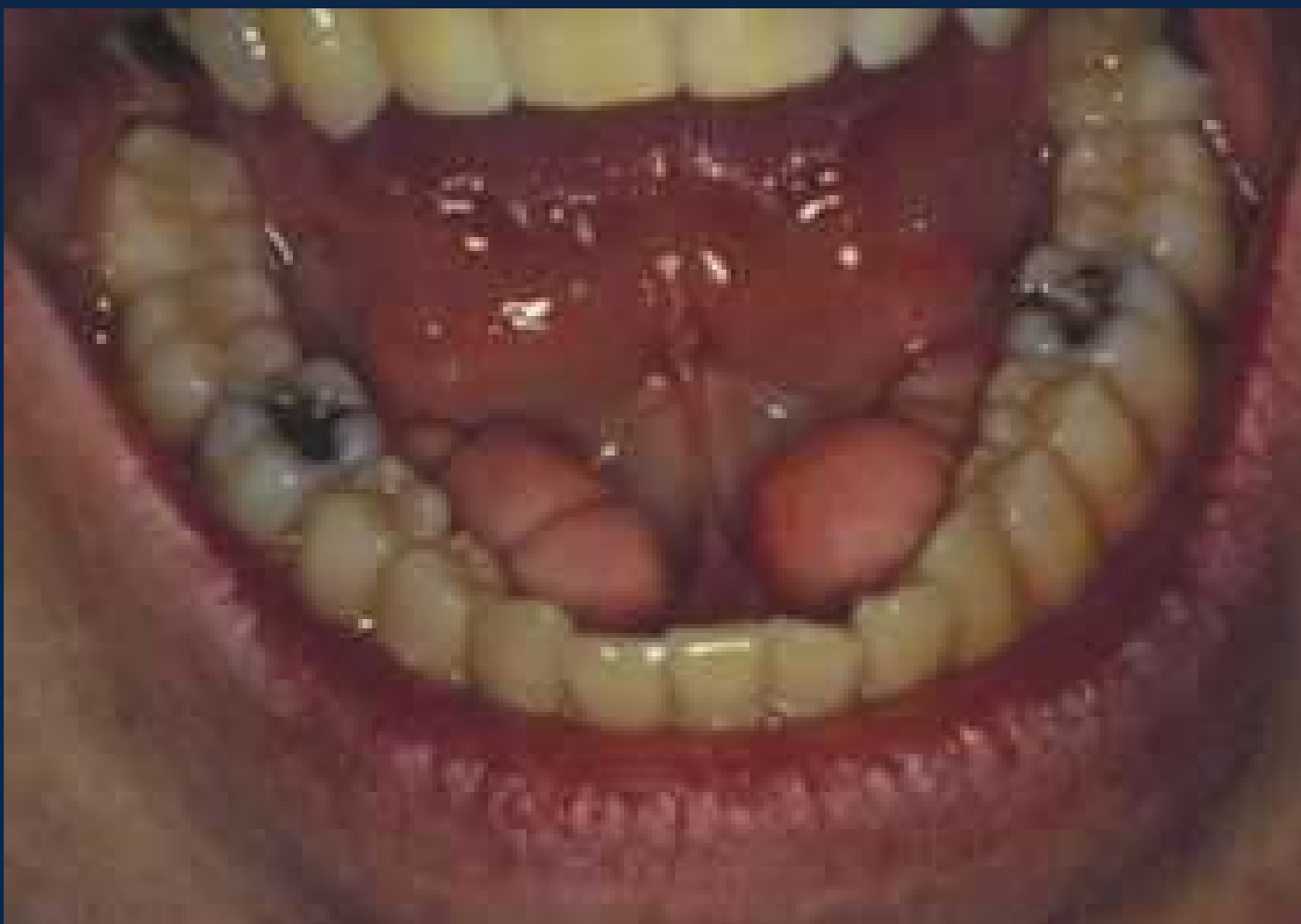Tumores benignos



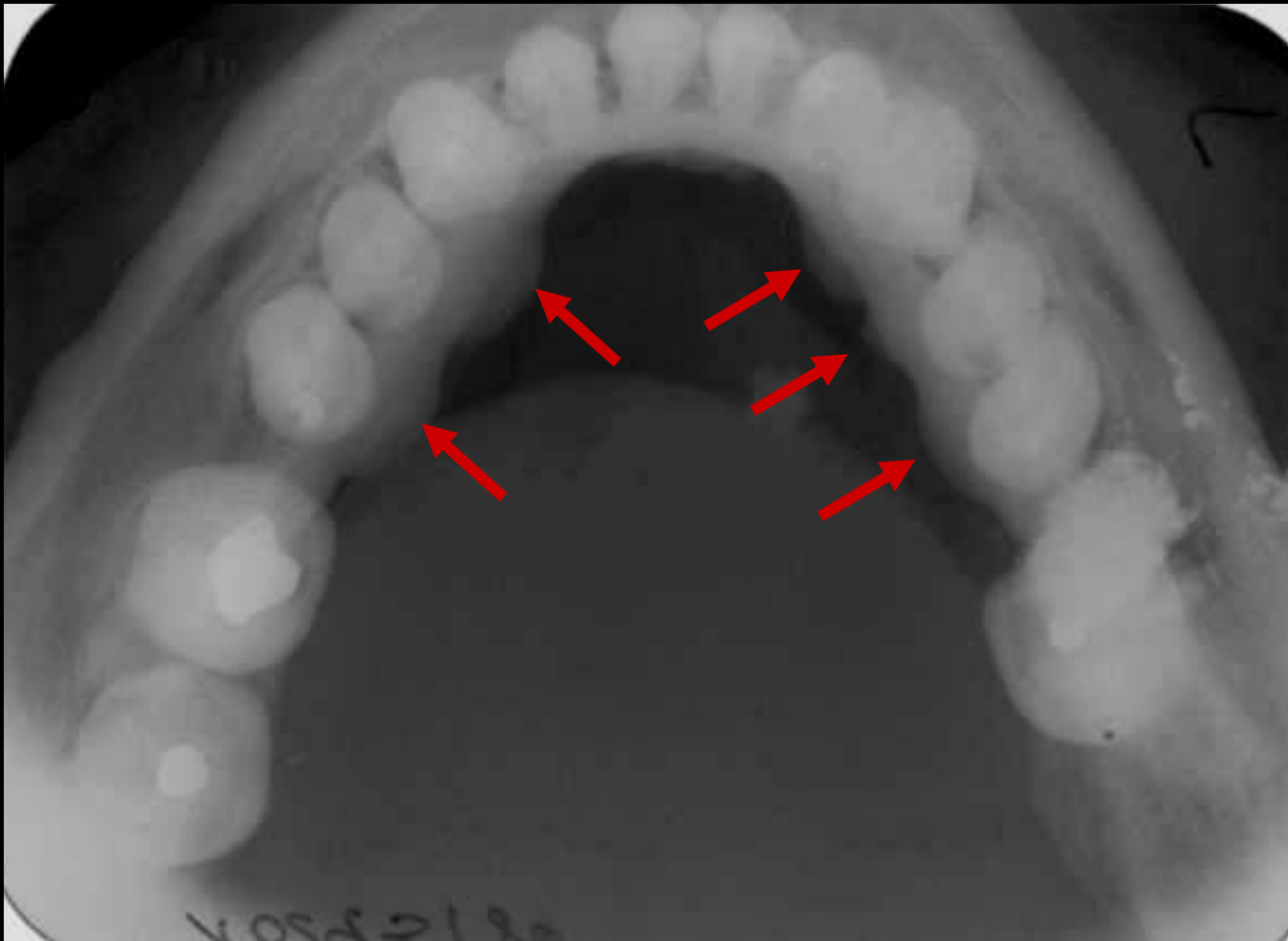Tumores benignos



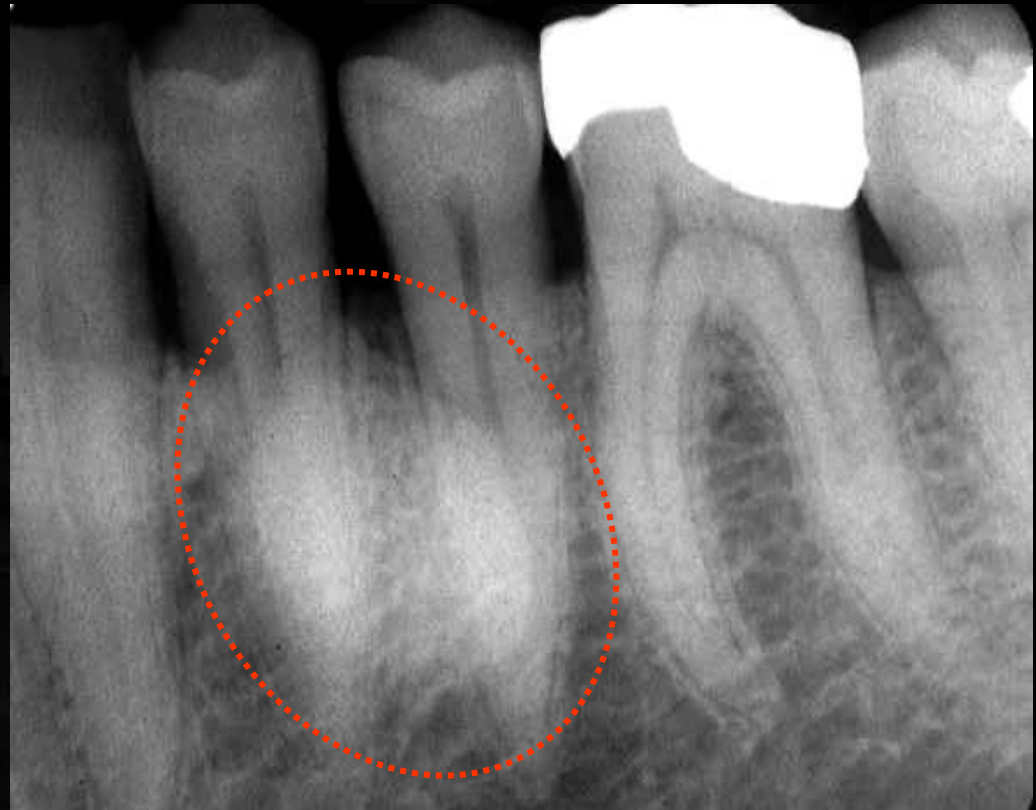
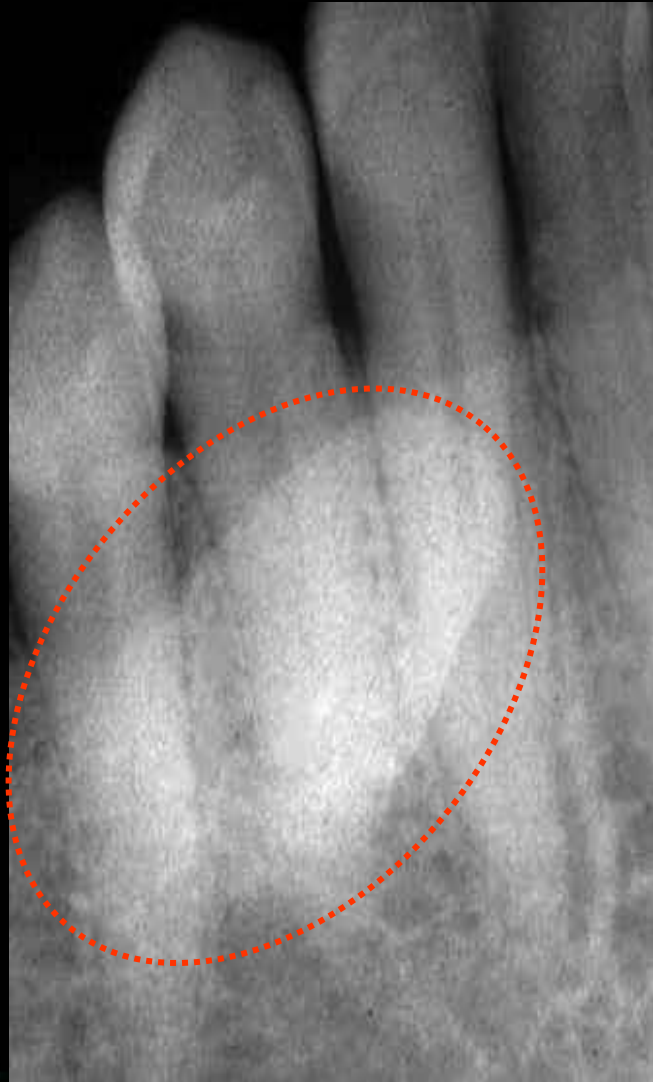Tumores benignos



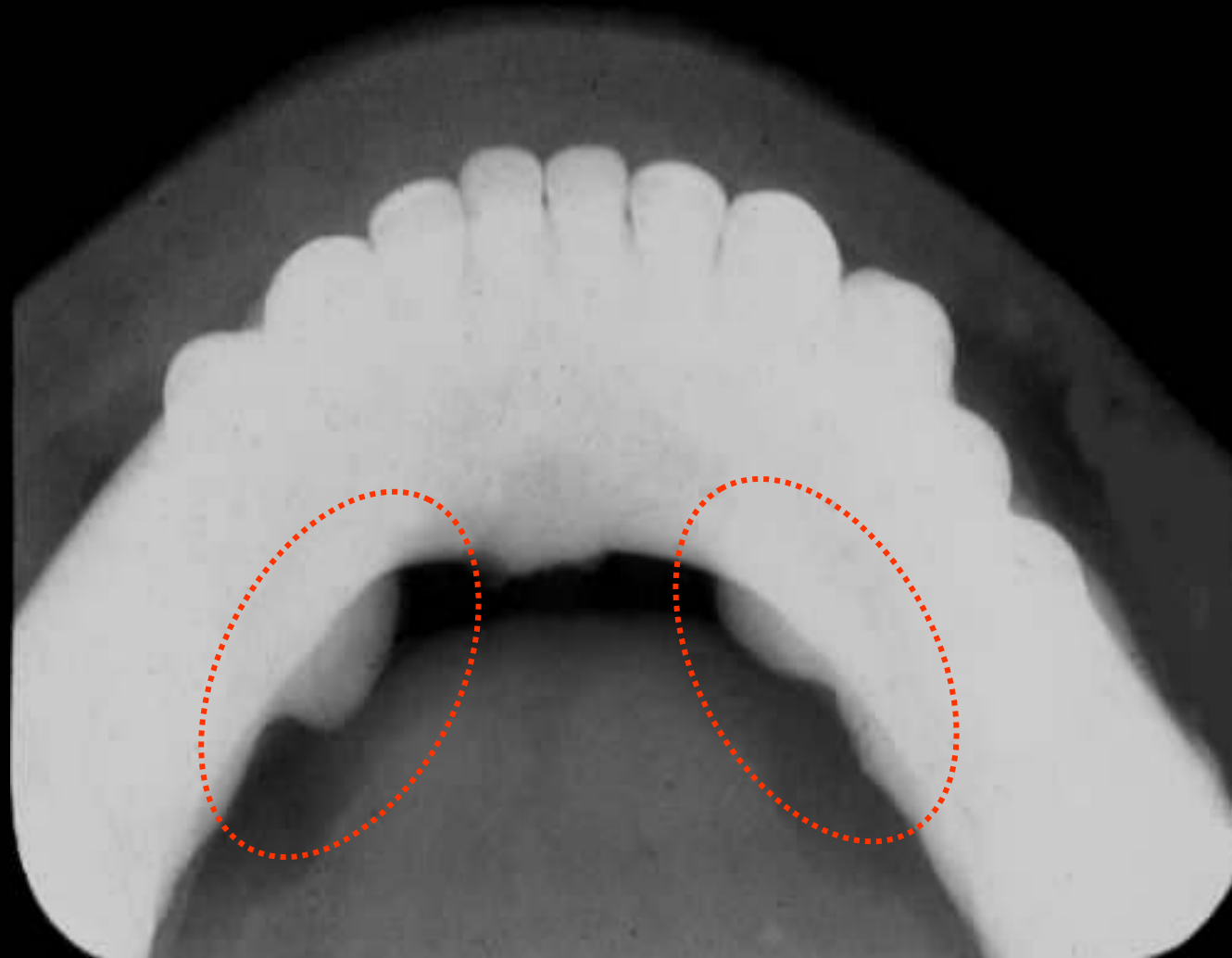
Tumores benignos



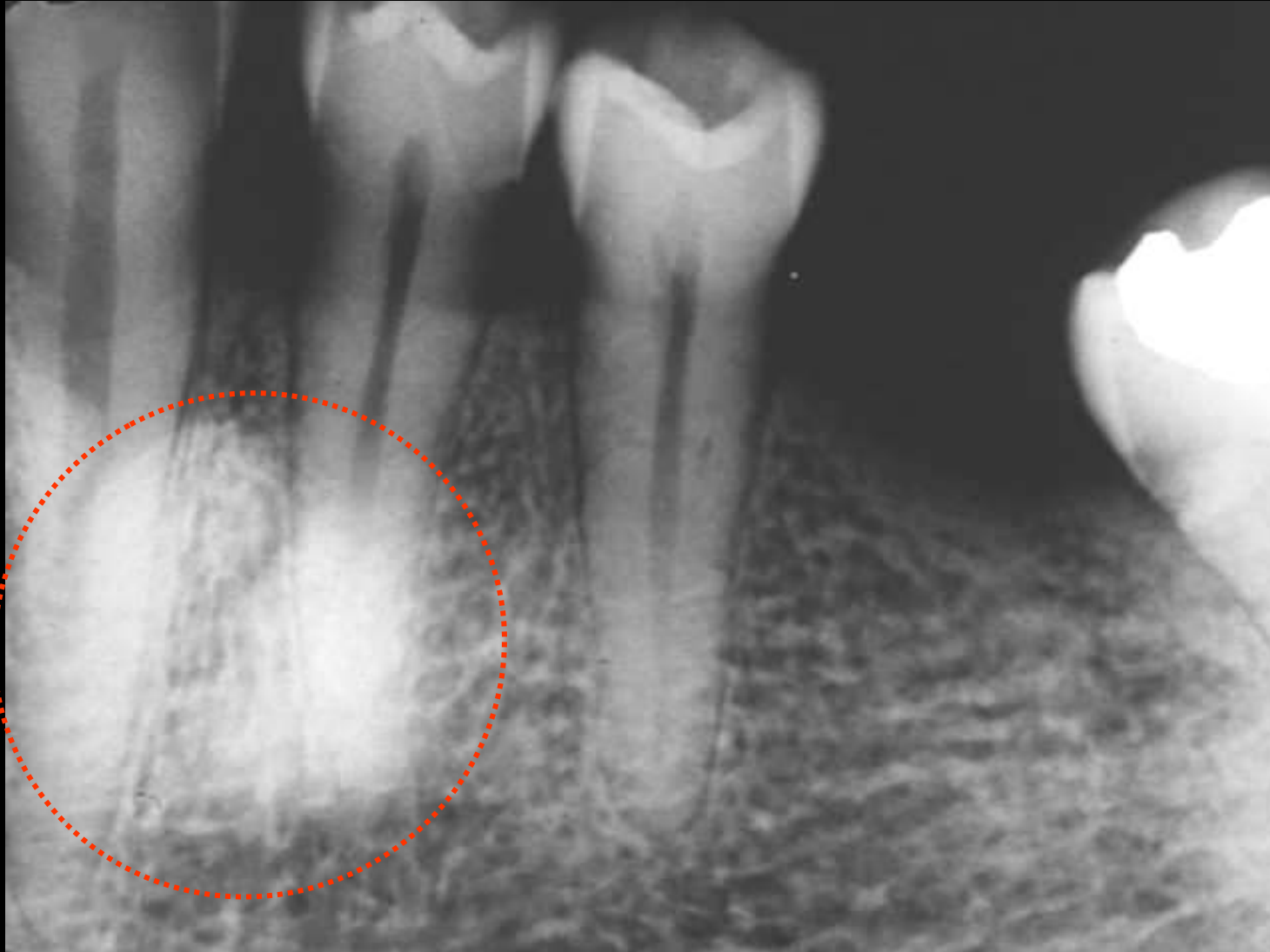
Tumores benignos



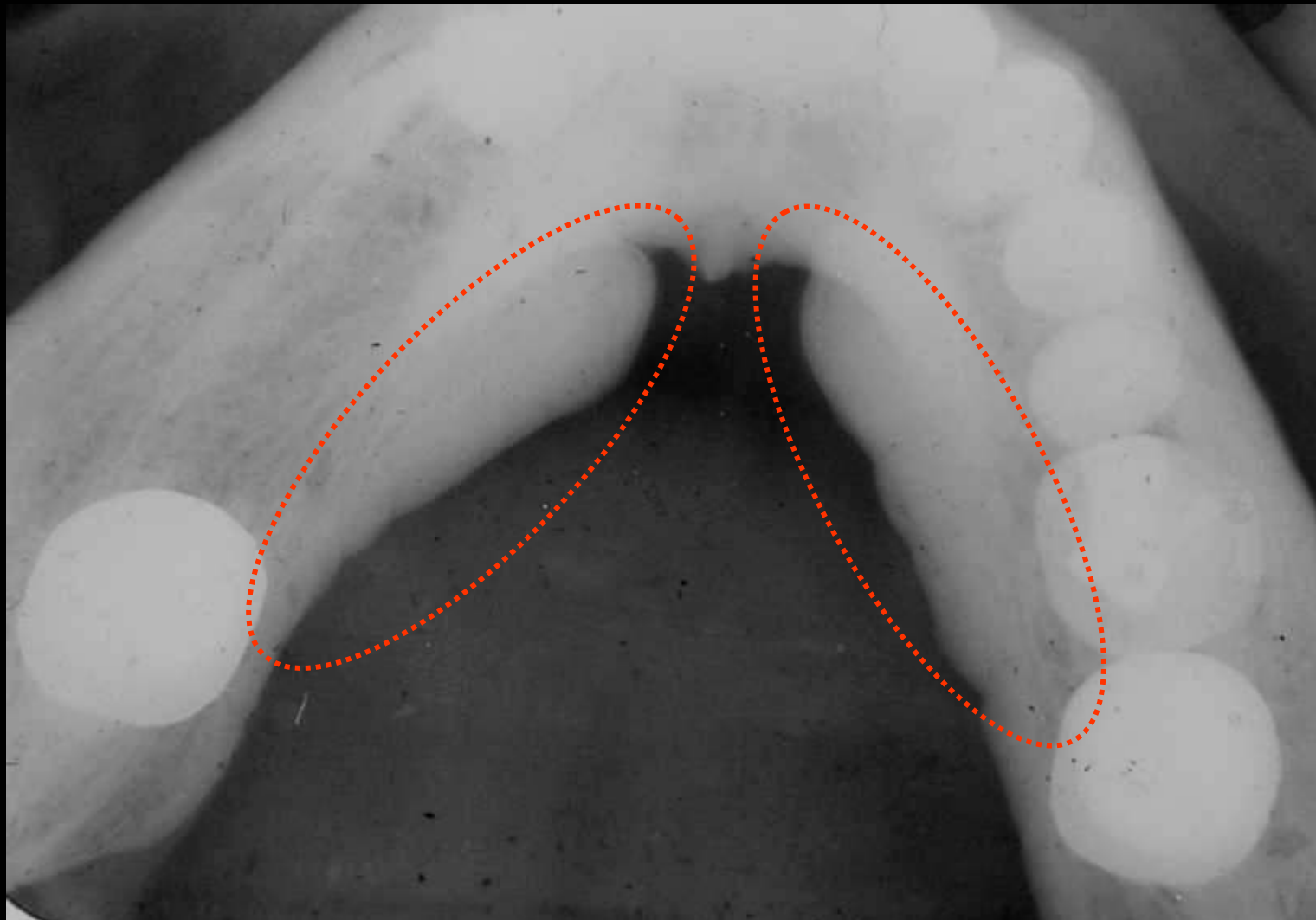
Tumores benignos



Tumores benignos

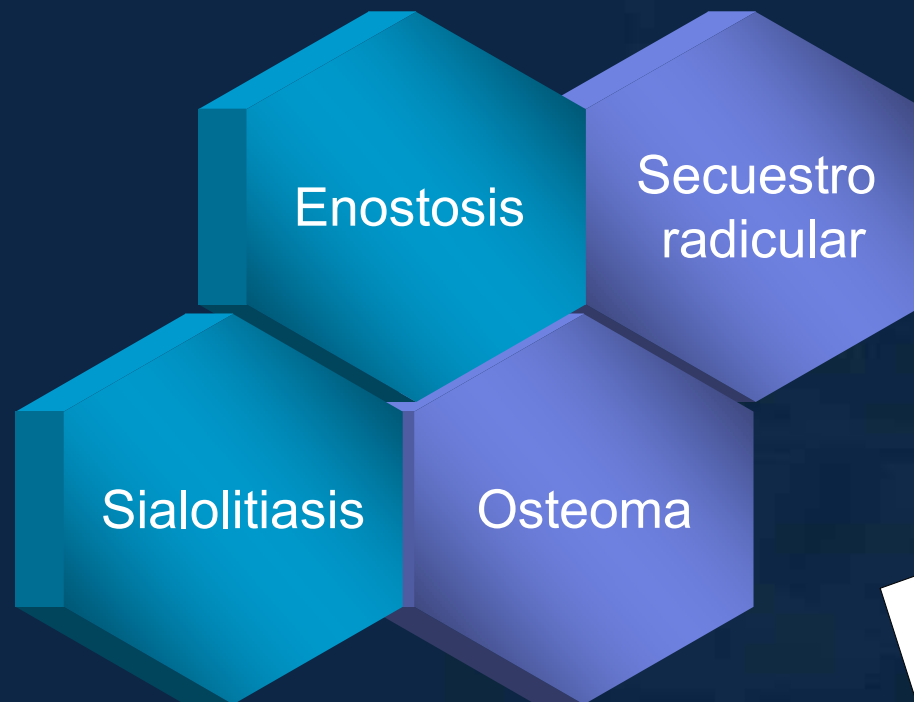

Tumores benignos



Tumores benignos

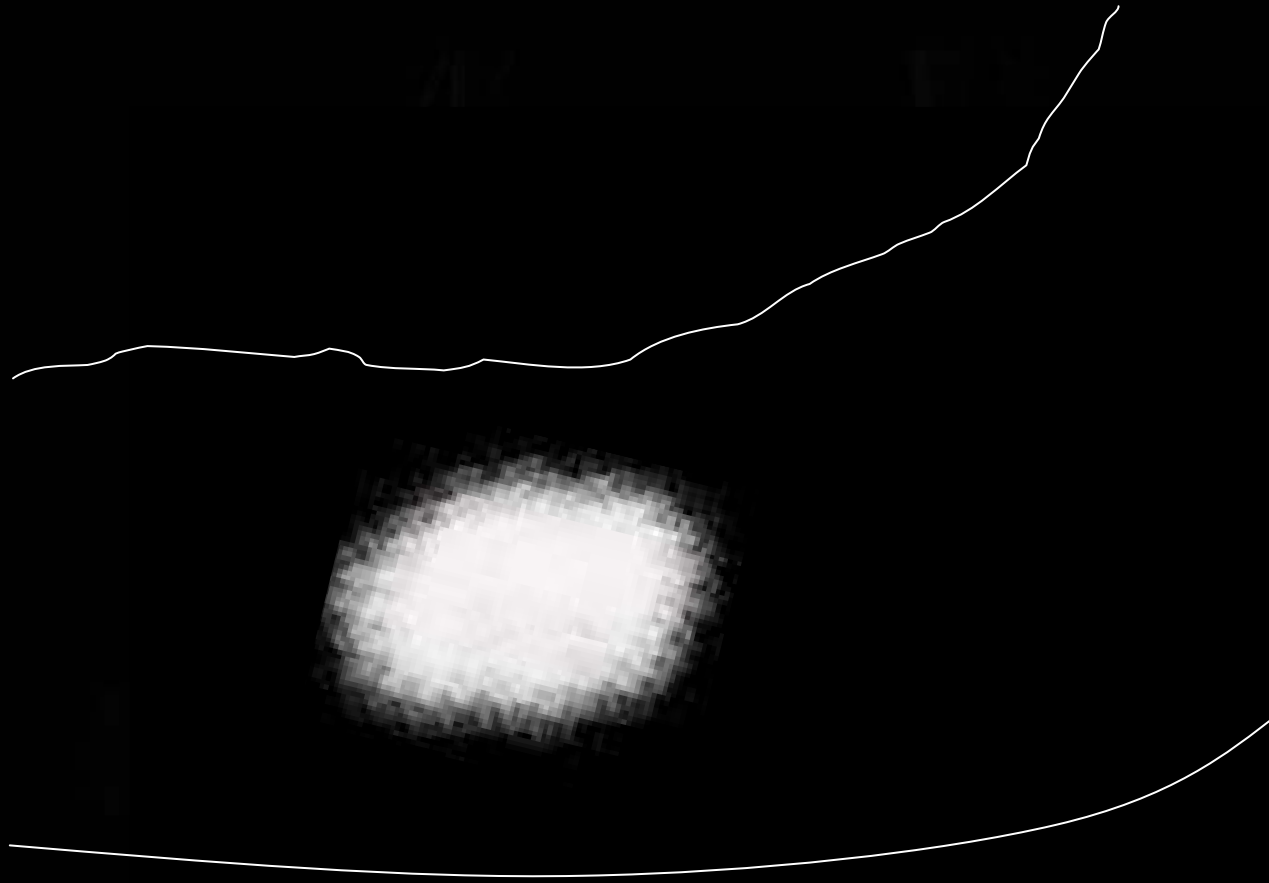
Interpretación radiográfica diferencial



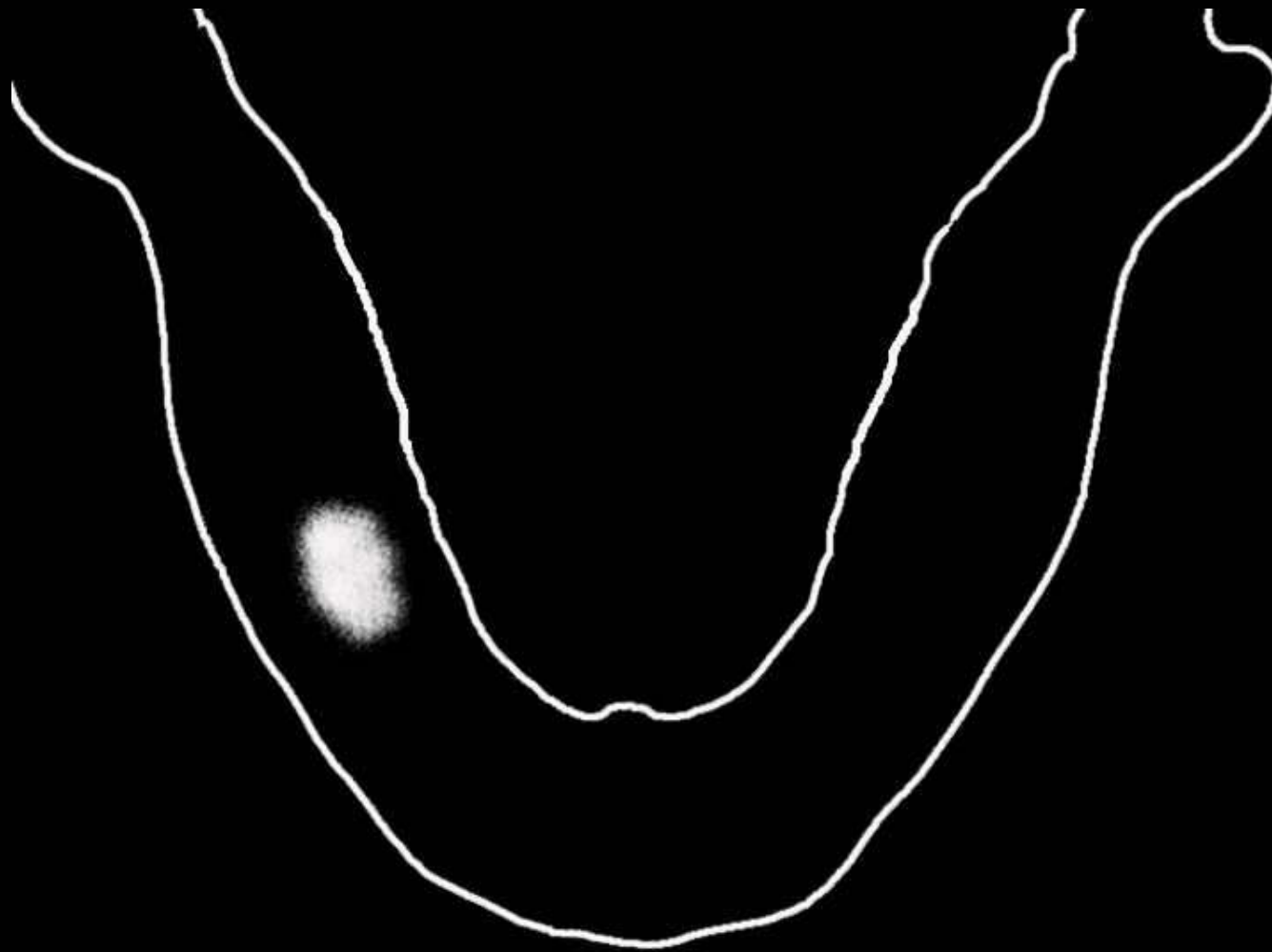**Torus
mandibular**



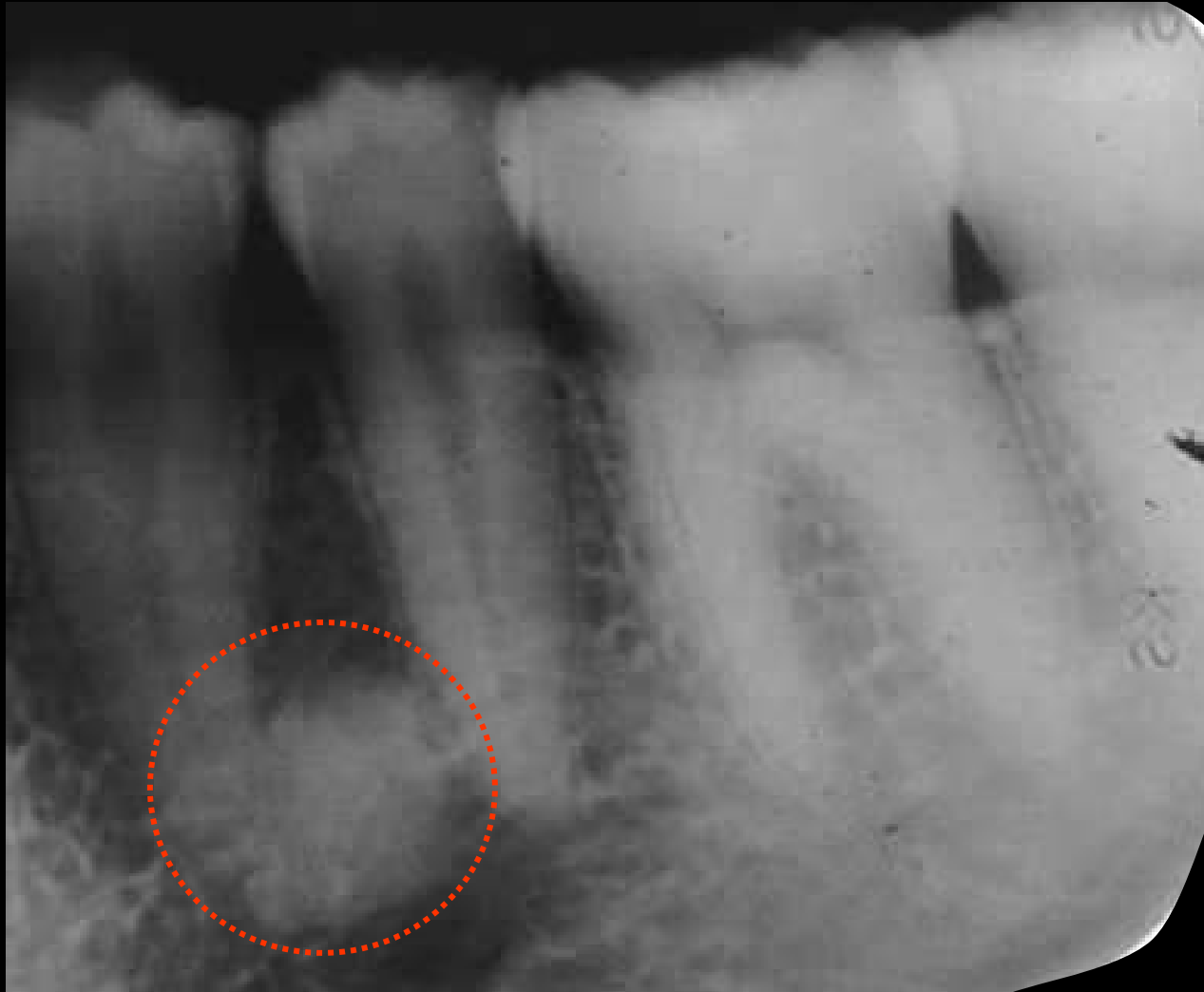
Tumores benignos



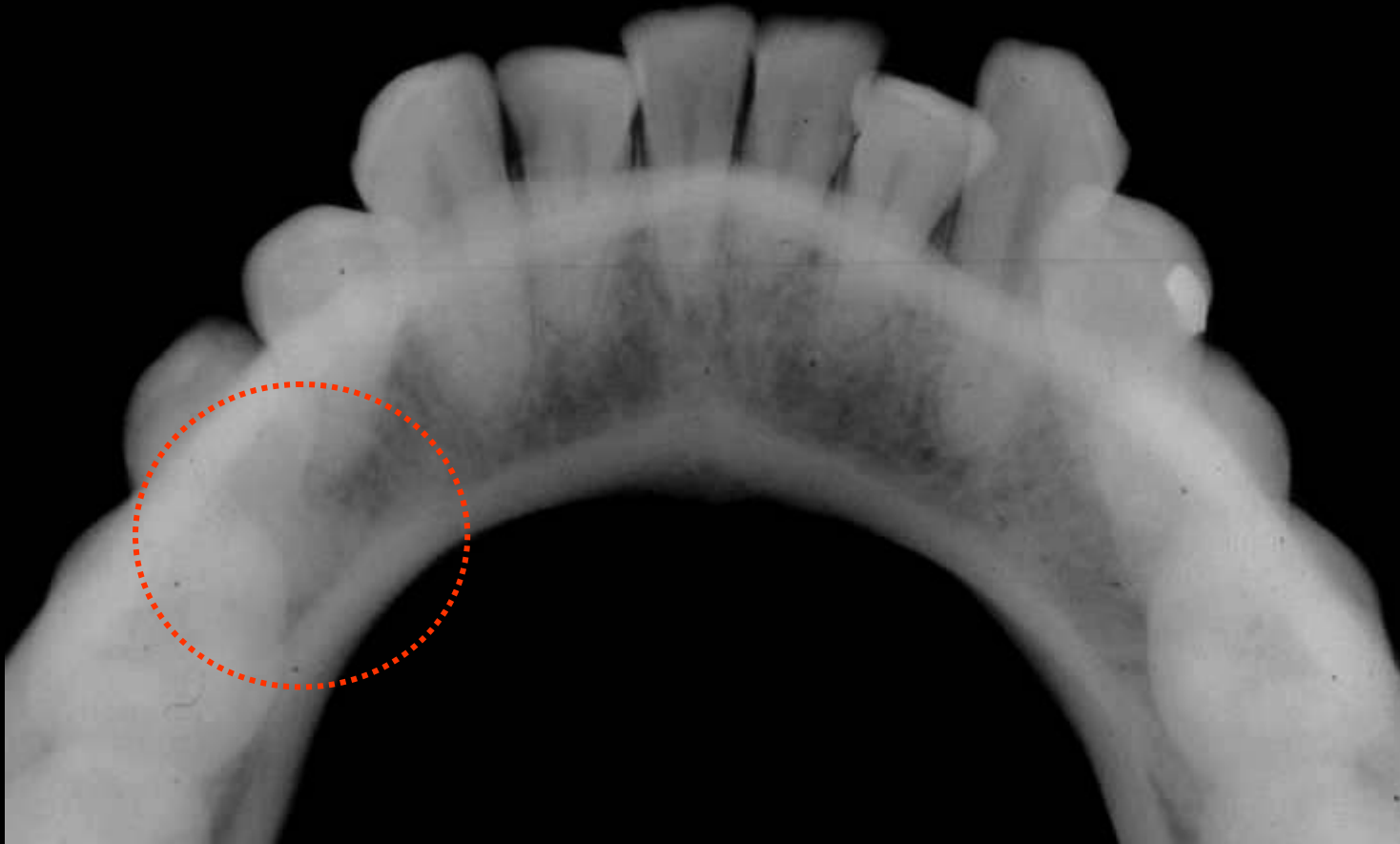
Tumores benignos



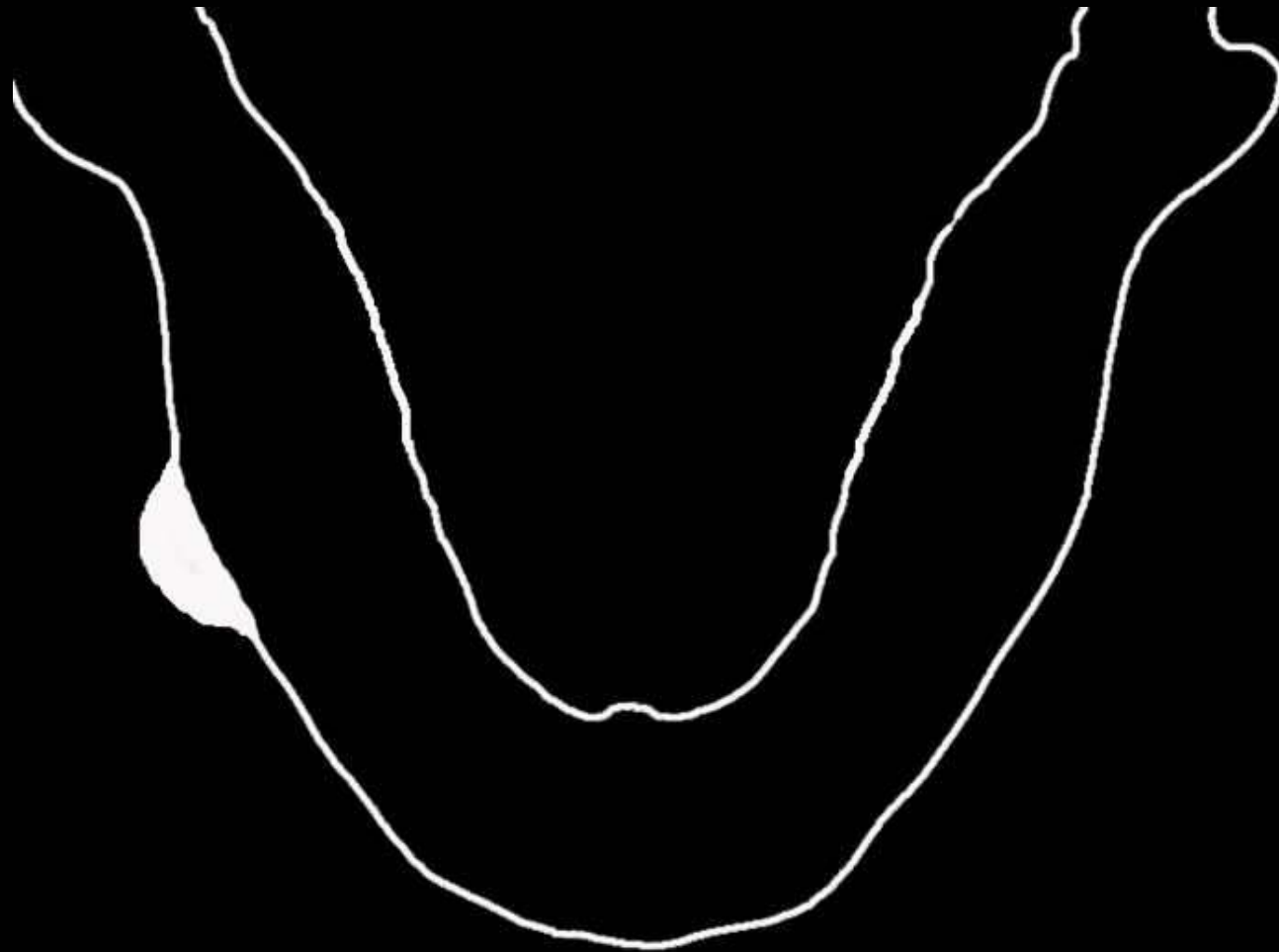Tumores benignos



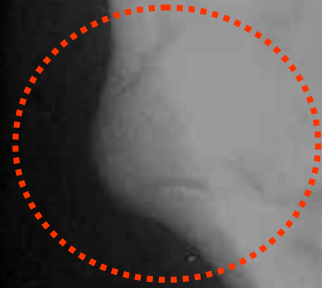
Tumores benignos



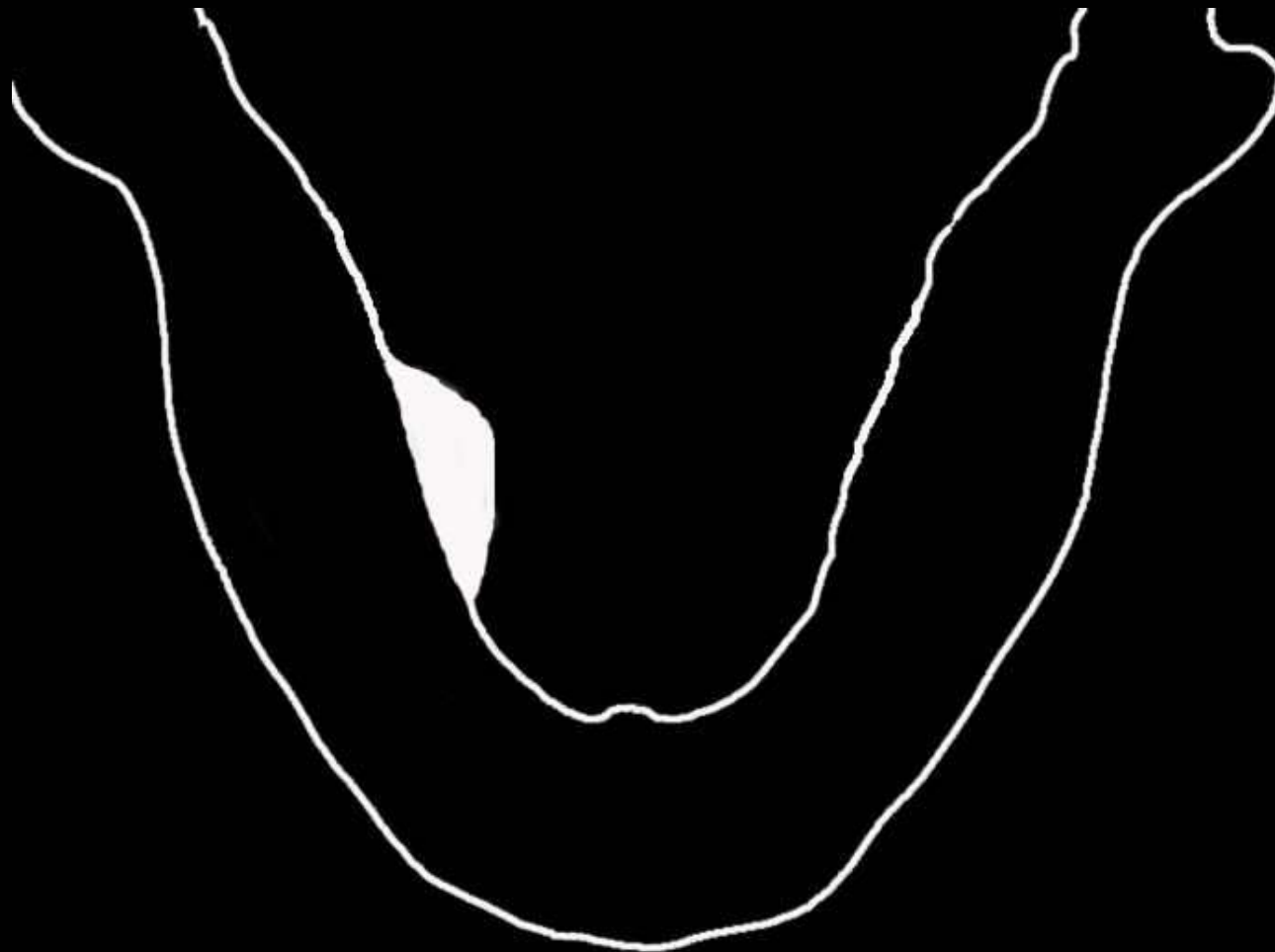Tumores benignos



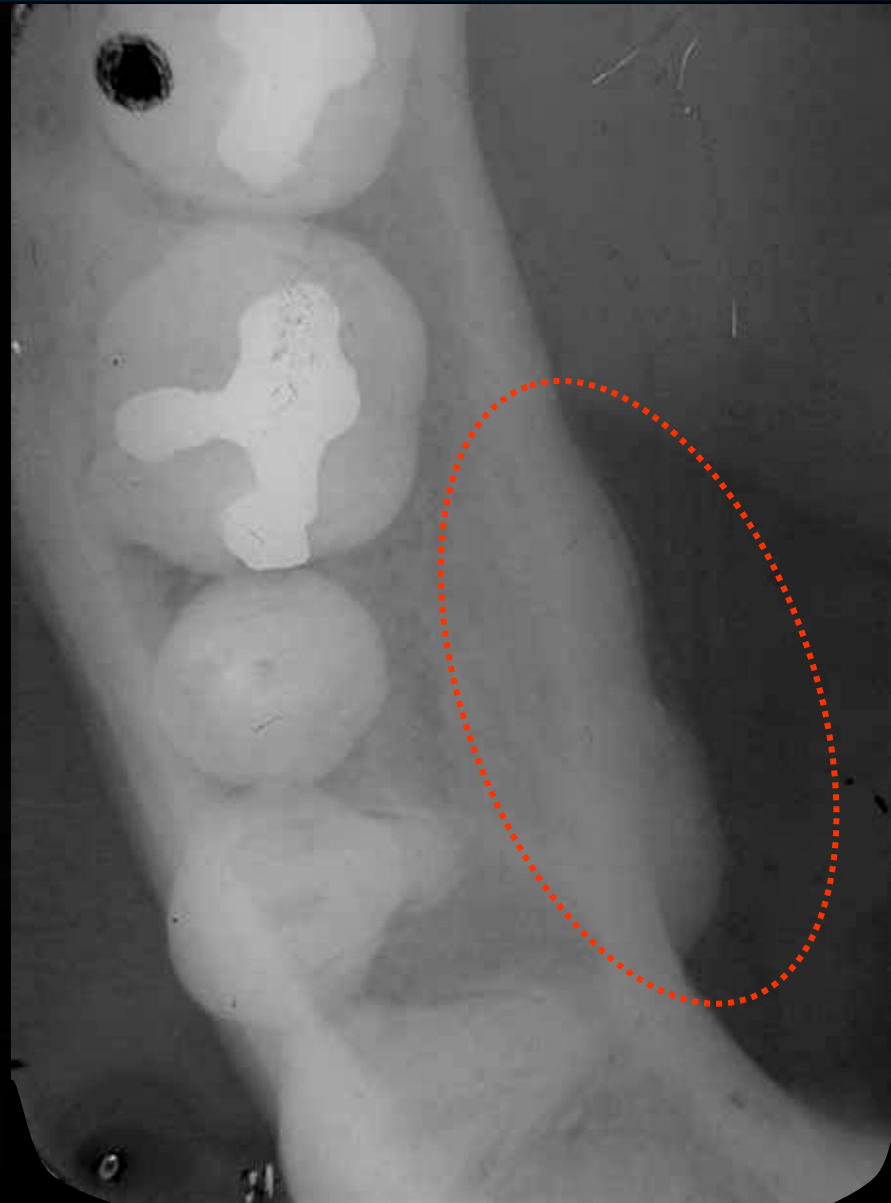
Tumores benignos



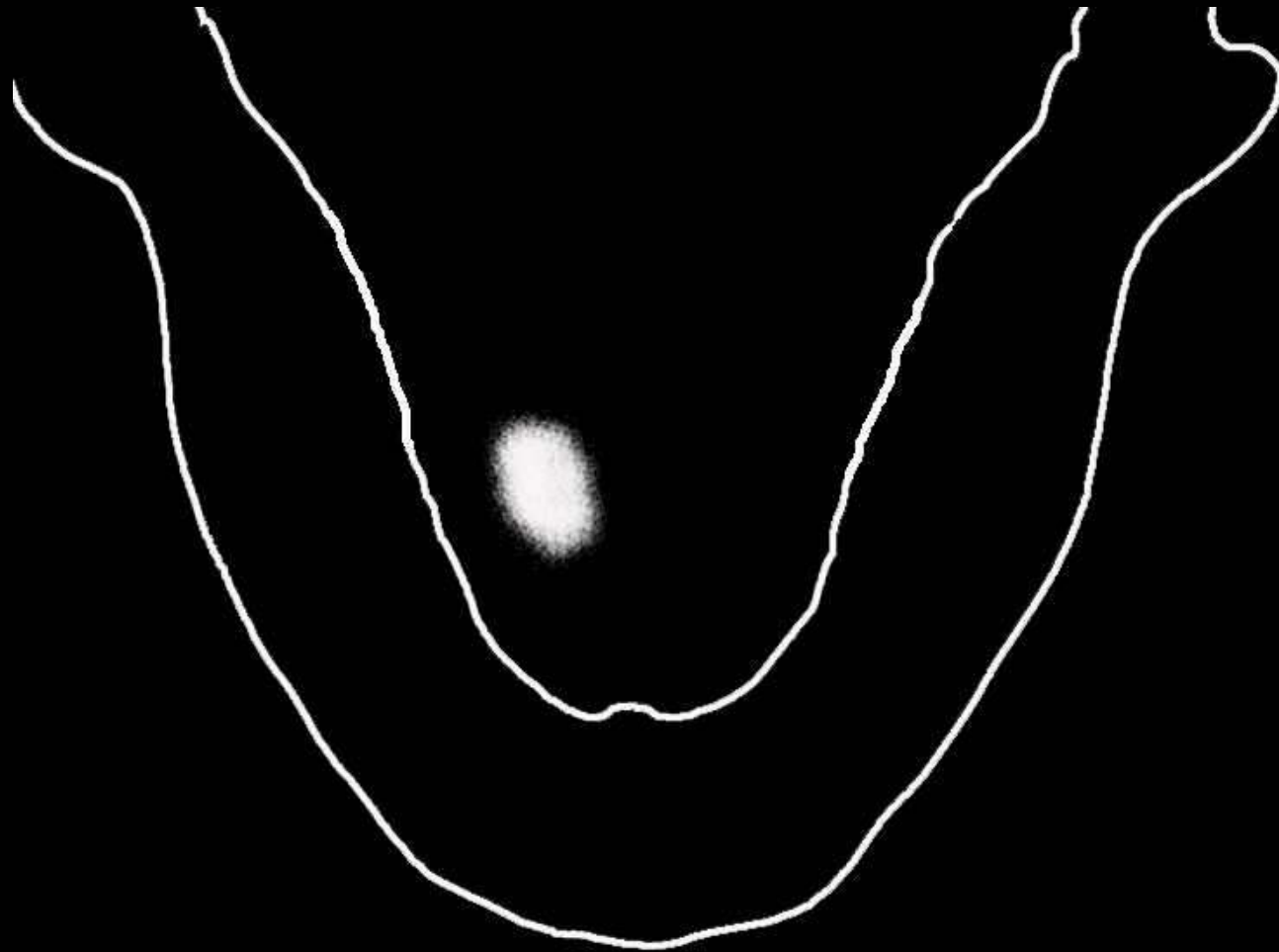Tumores benignos



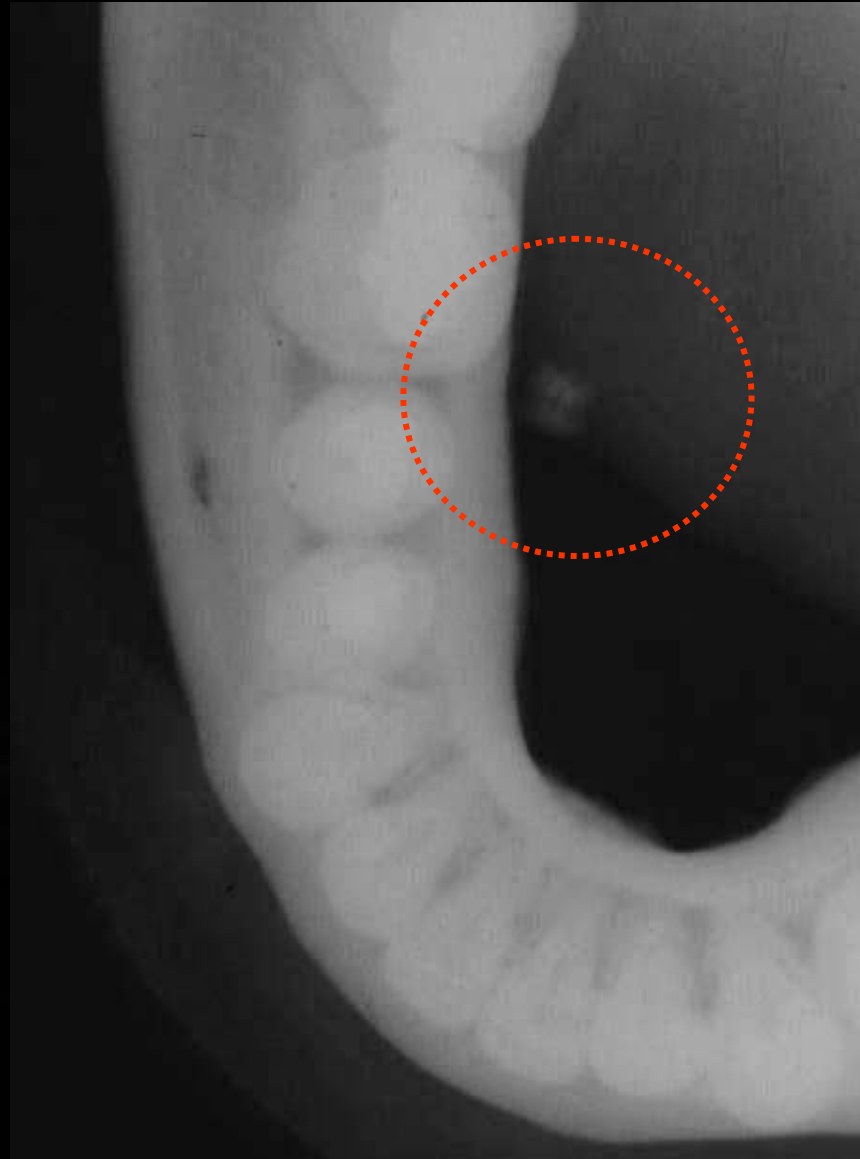
Tumores benignos



Tumores benignos



Tumores benignos



Tumores benignos

Exostosis



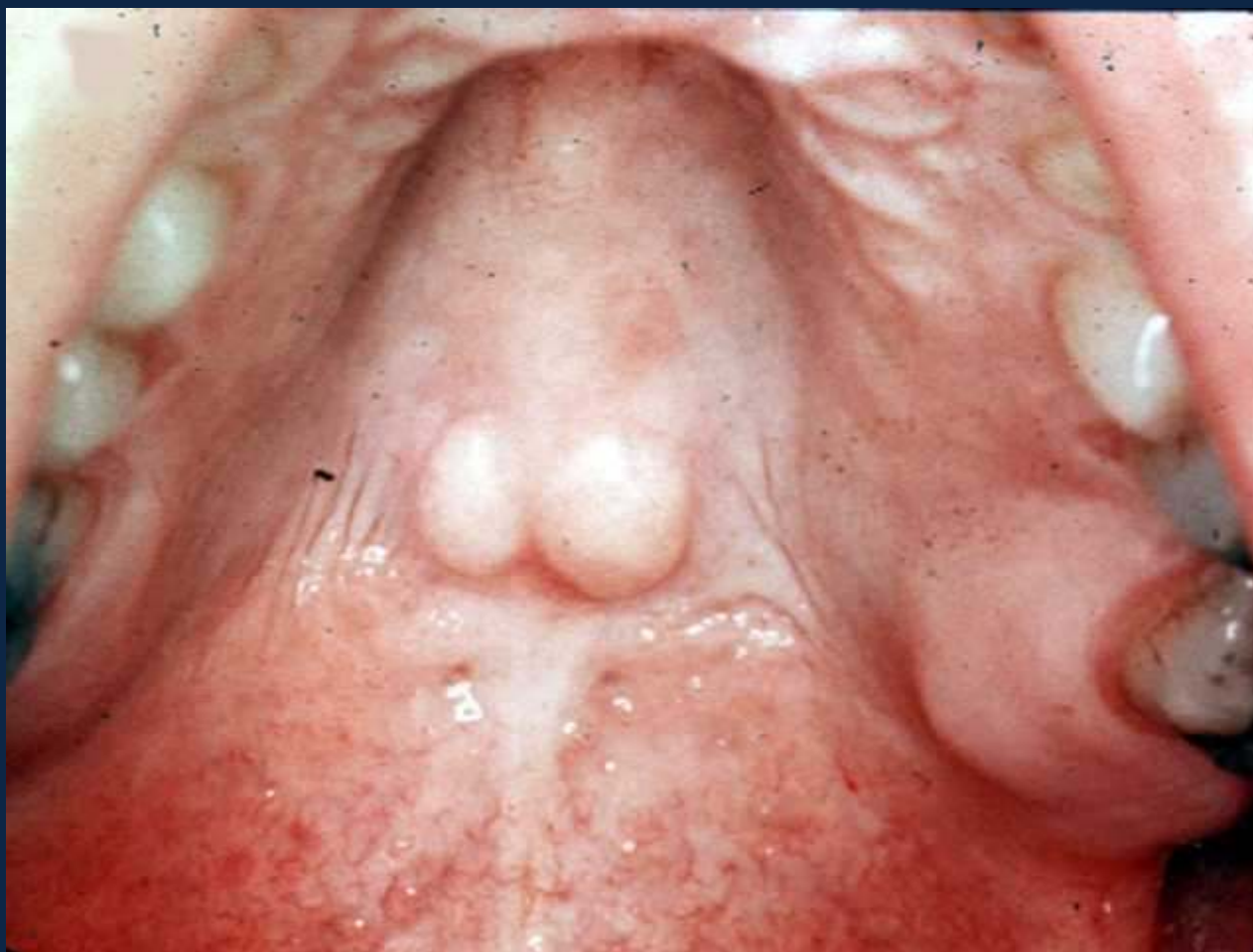
- ↪ Torus mandibular
- ↪ Torus palatino
- ↪ Exostosis intrasinusal
- ↪ Exostosis palatina
- ↪ Exostosis bucal

Tumores benignos

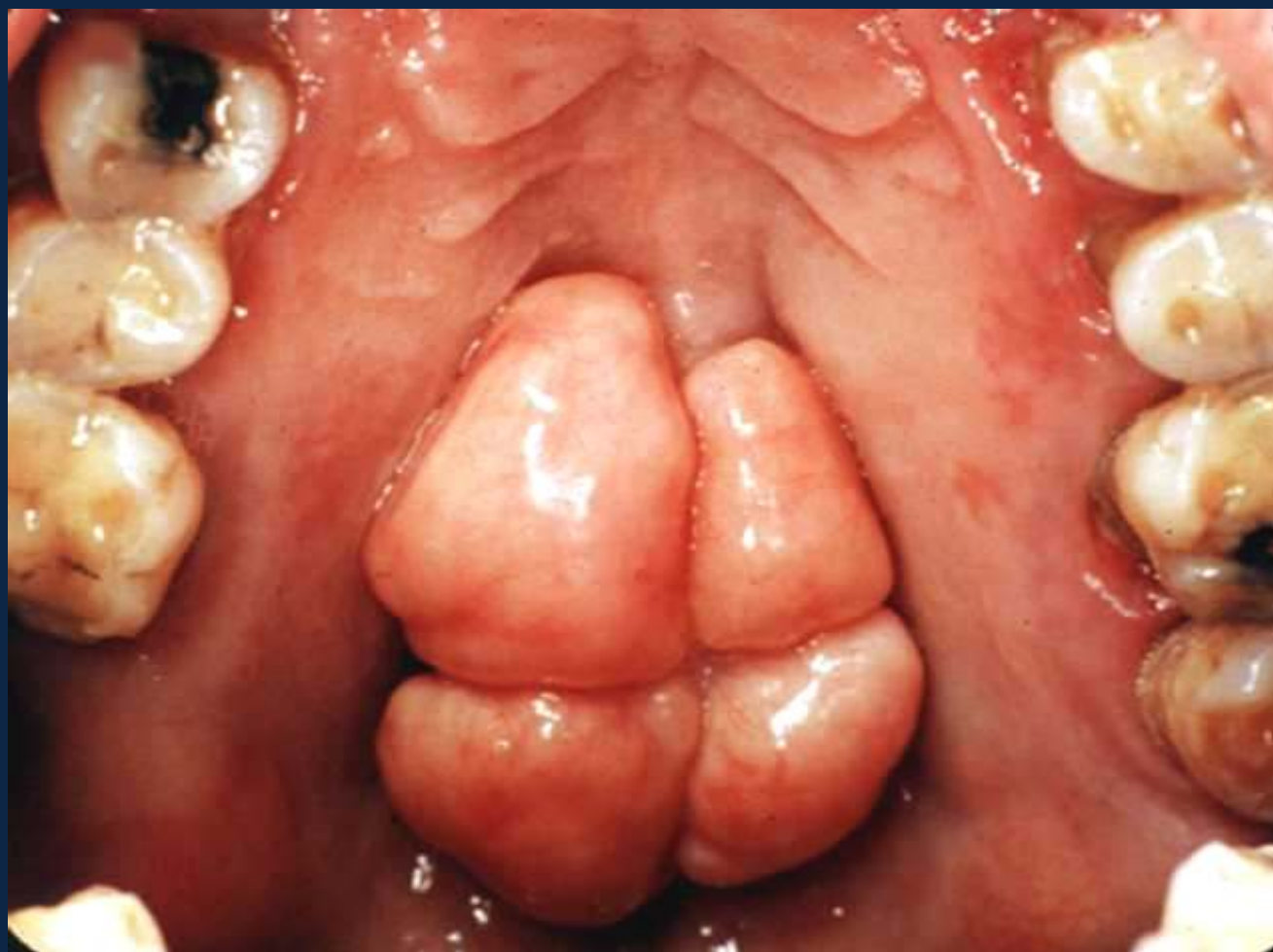
Torus palatino

Protuberancia ósea encontrada, a veces, sobre la bóveda palatina en la unión de la sutura intermaxilar y la sutura palatina transversal.

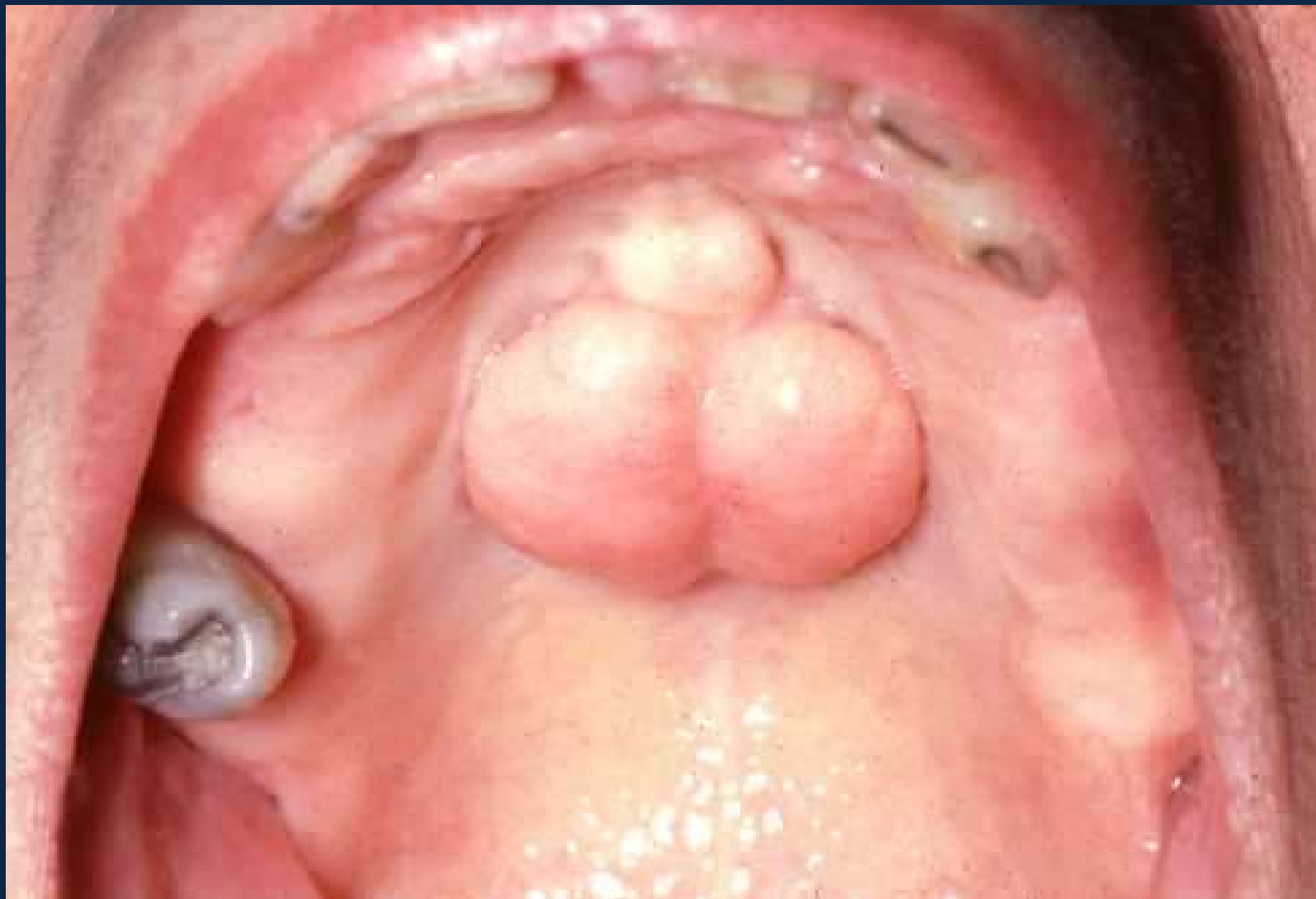Tumores benignos



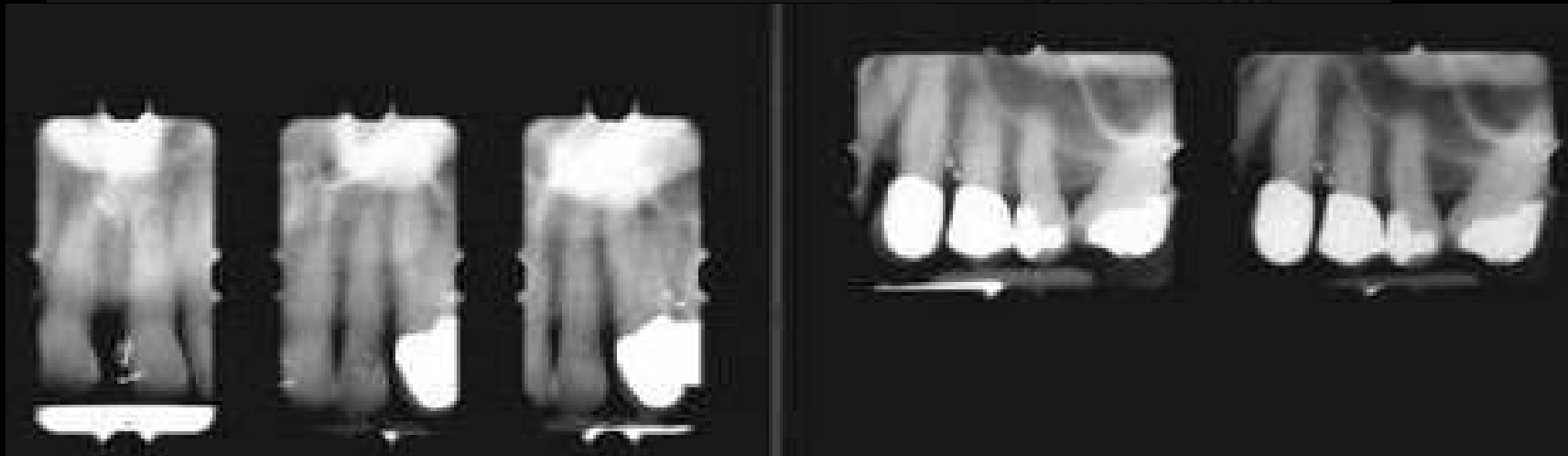
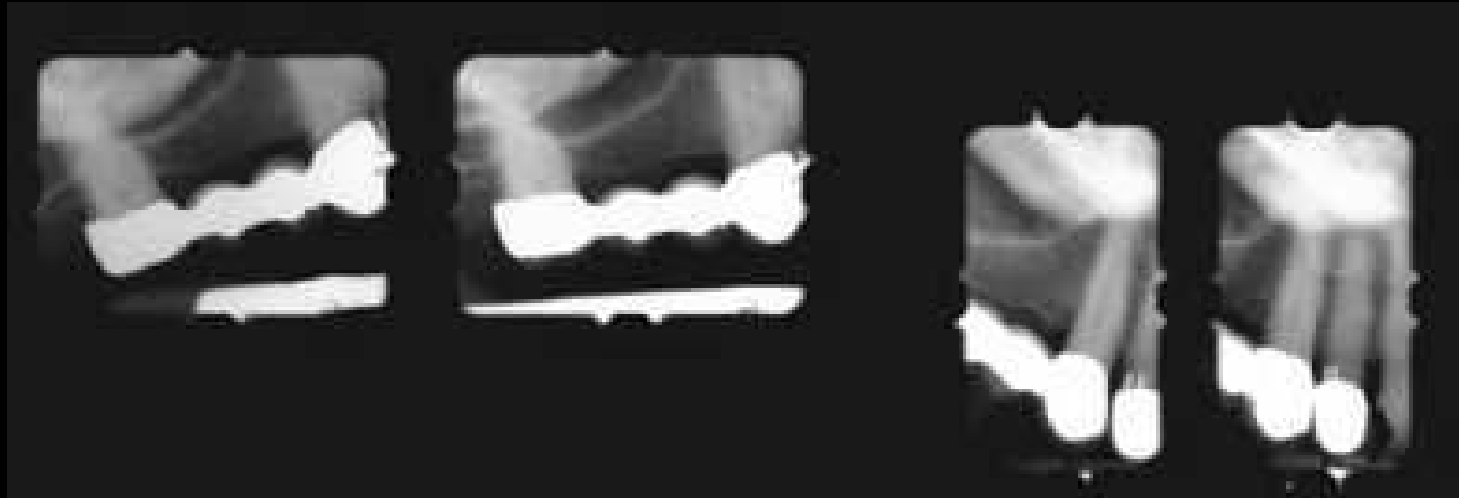
Tumores benignos



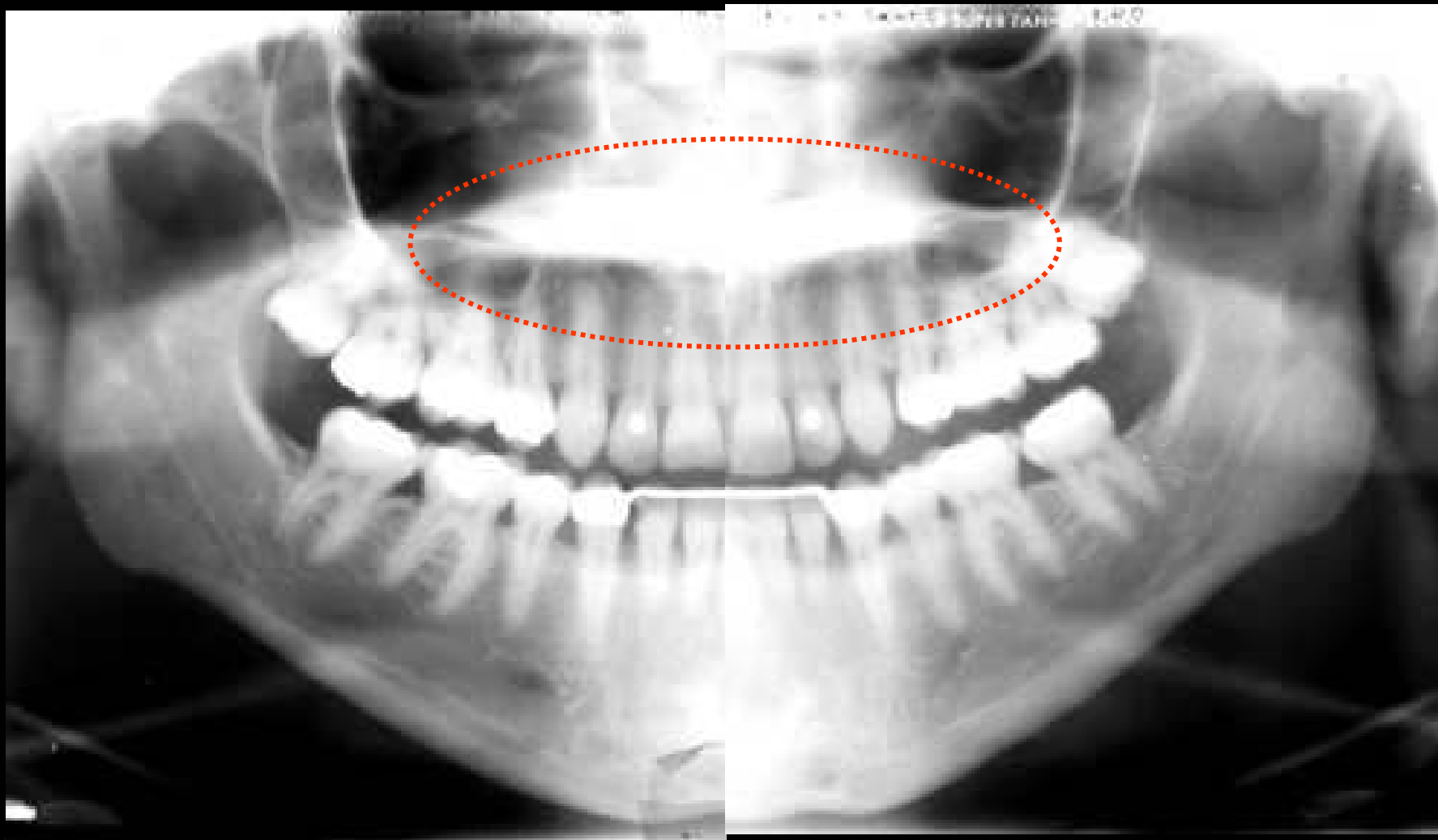
Tumores benignos



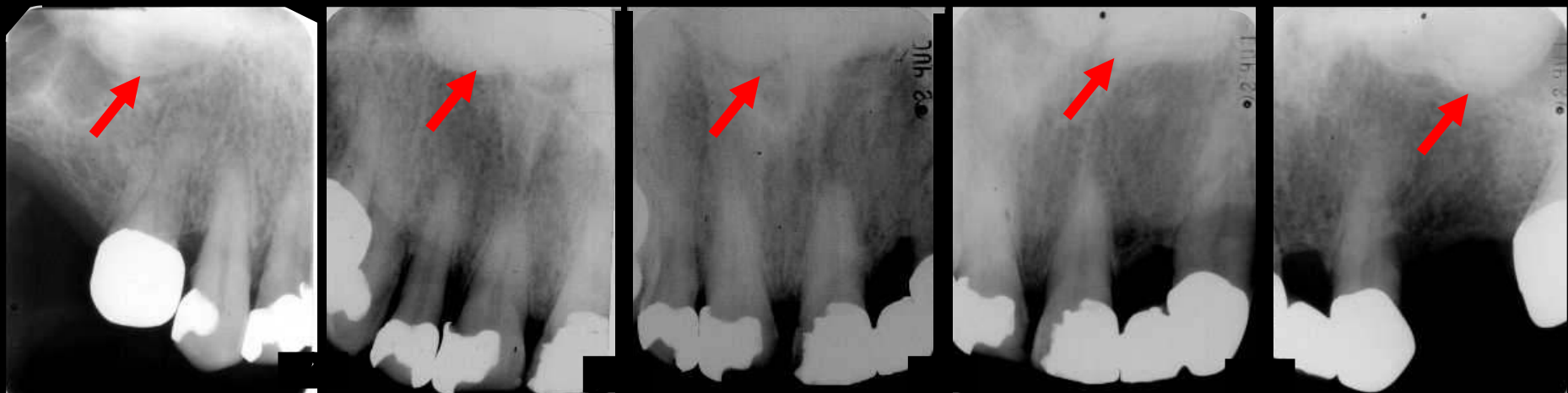Tumores benignos



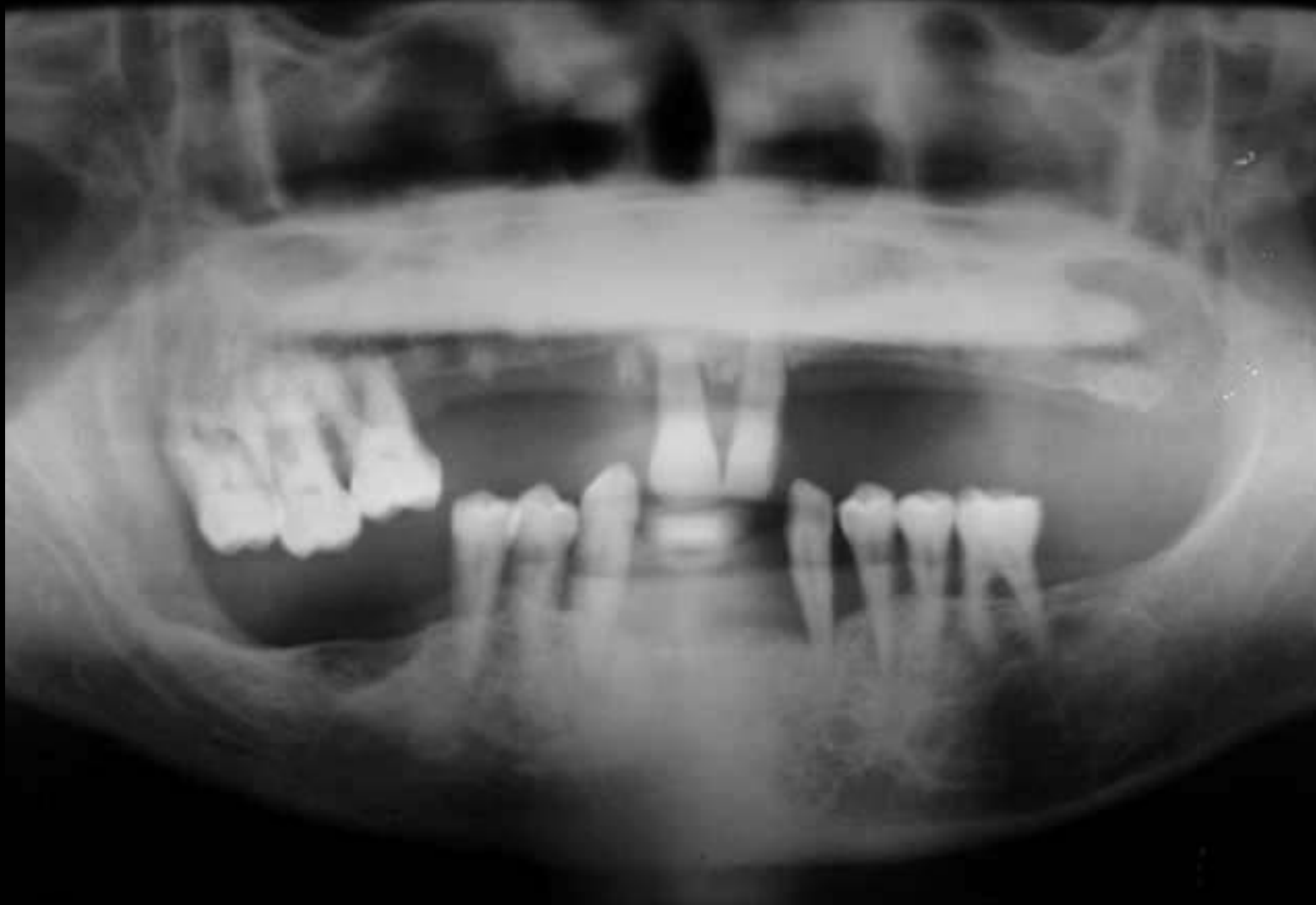Tumores benignos



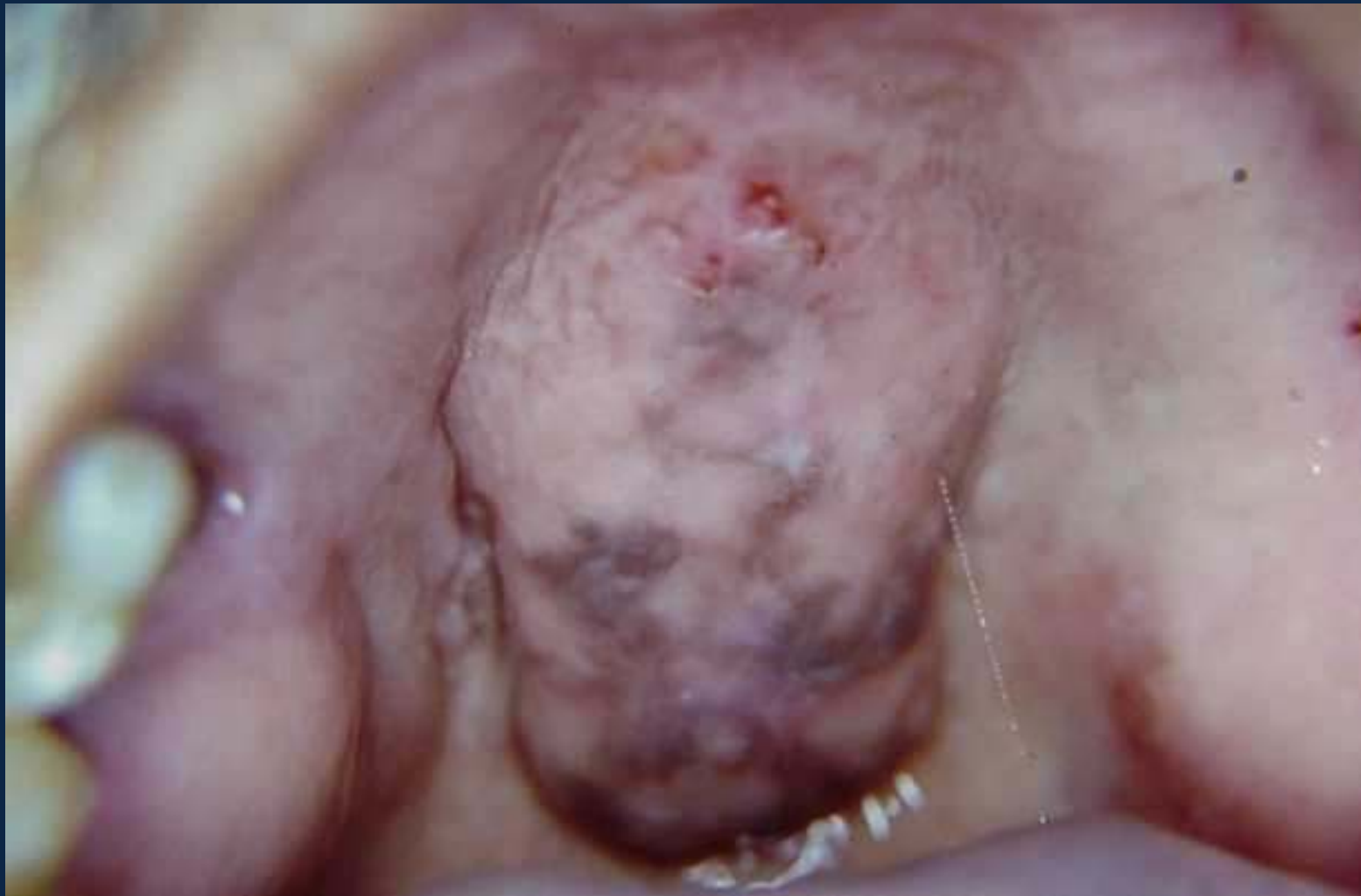Tumores benignos



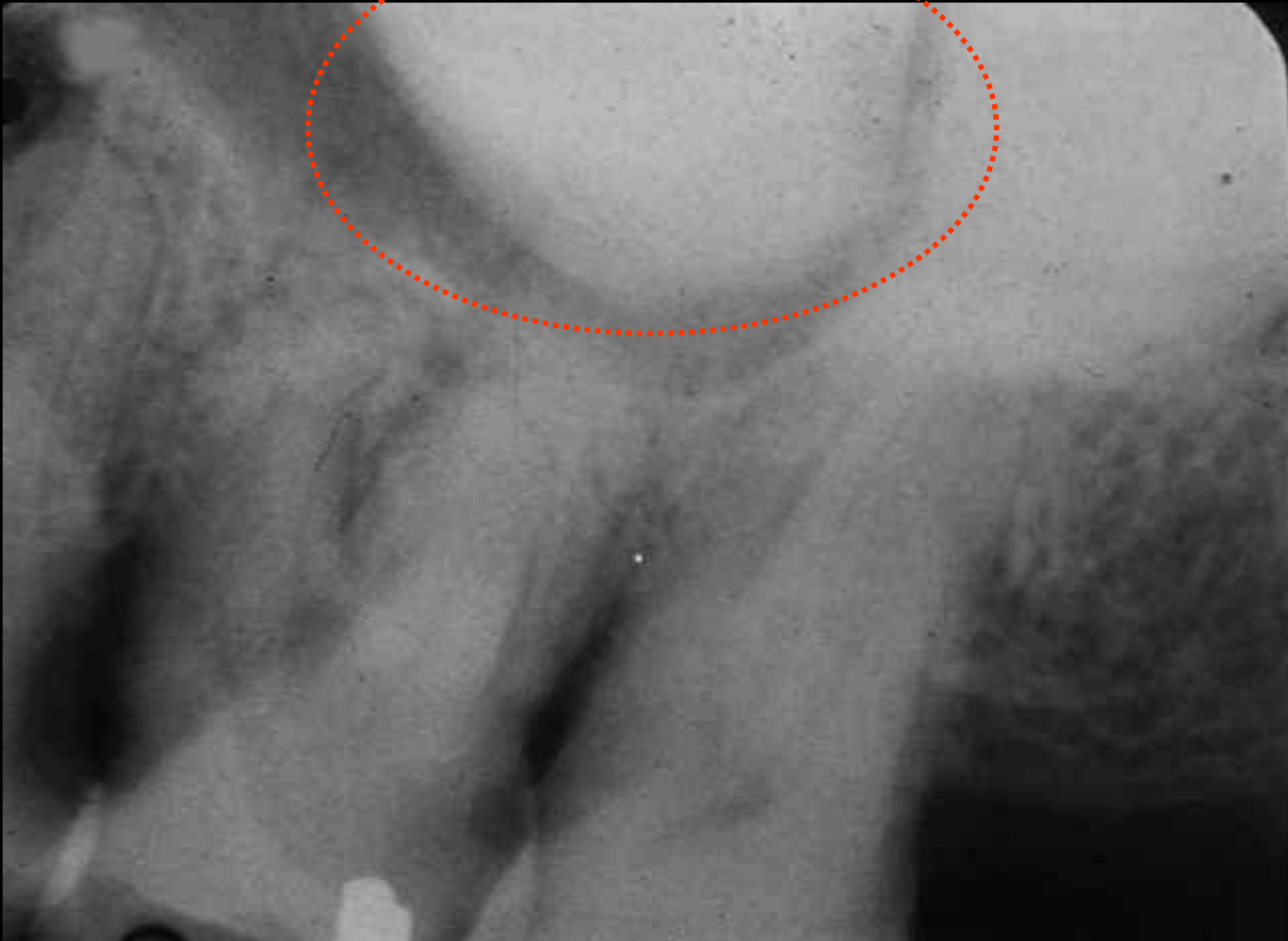
Tumores benignos



Tumores benignos



Tumores benignos



Tumores benignos

Exostosis



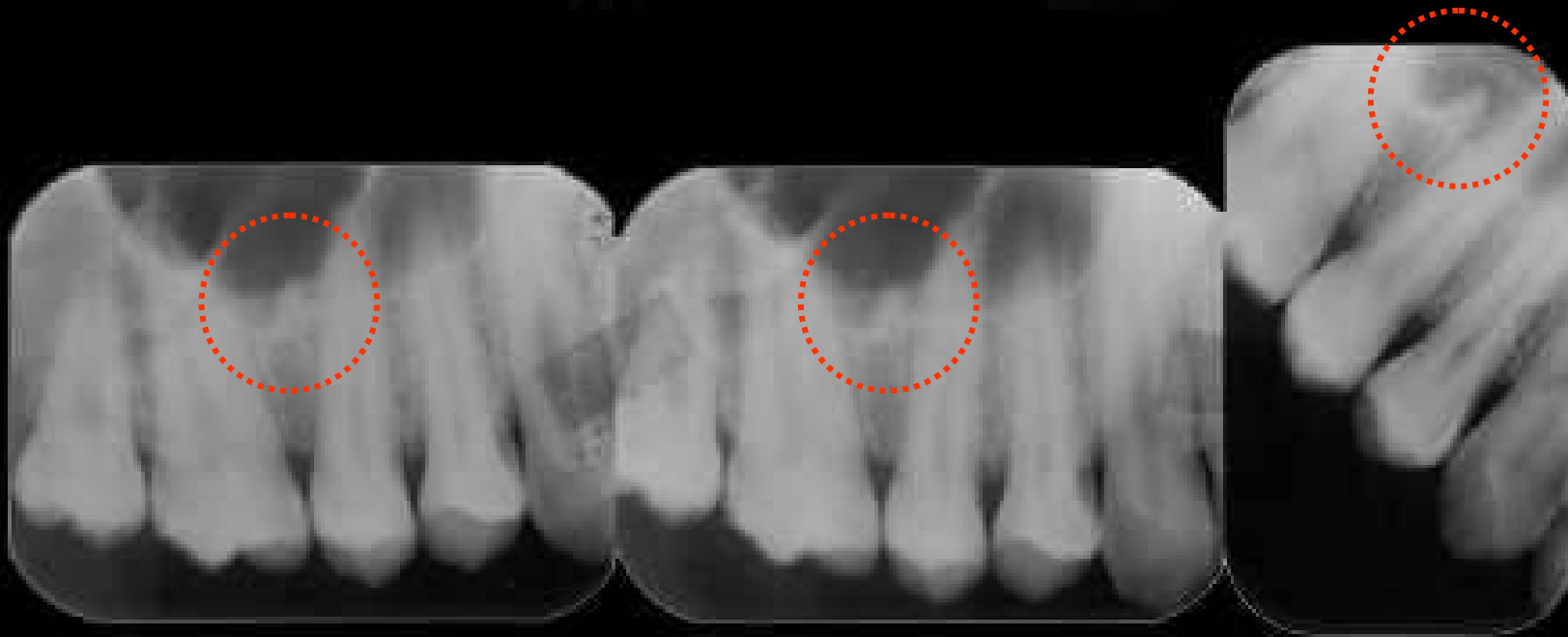- ↪ Torus mandibular
- ↪ Torus palatino
- ↪ Exostosis intrasinusal
- ↪ Exostosis palatina
- ↪ Exostosis bucal

Tumores benignos

Exostosis intrasinusal

Protuberancia ósea encontrada dentro del seno maxilar.

Tumores benignos



Tumores benignos

Exostosis



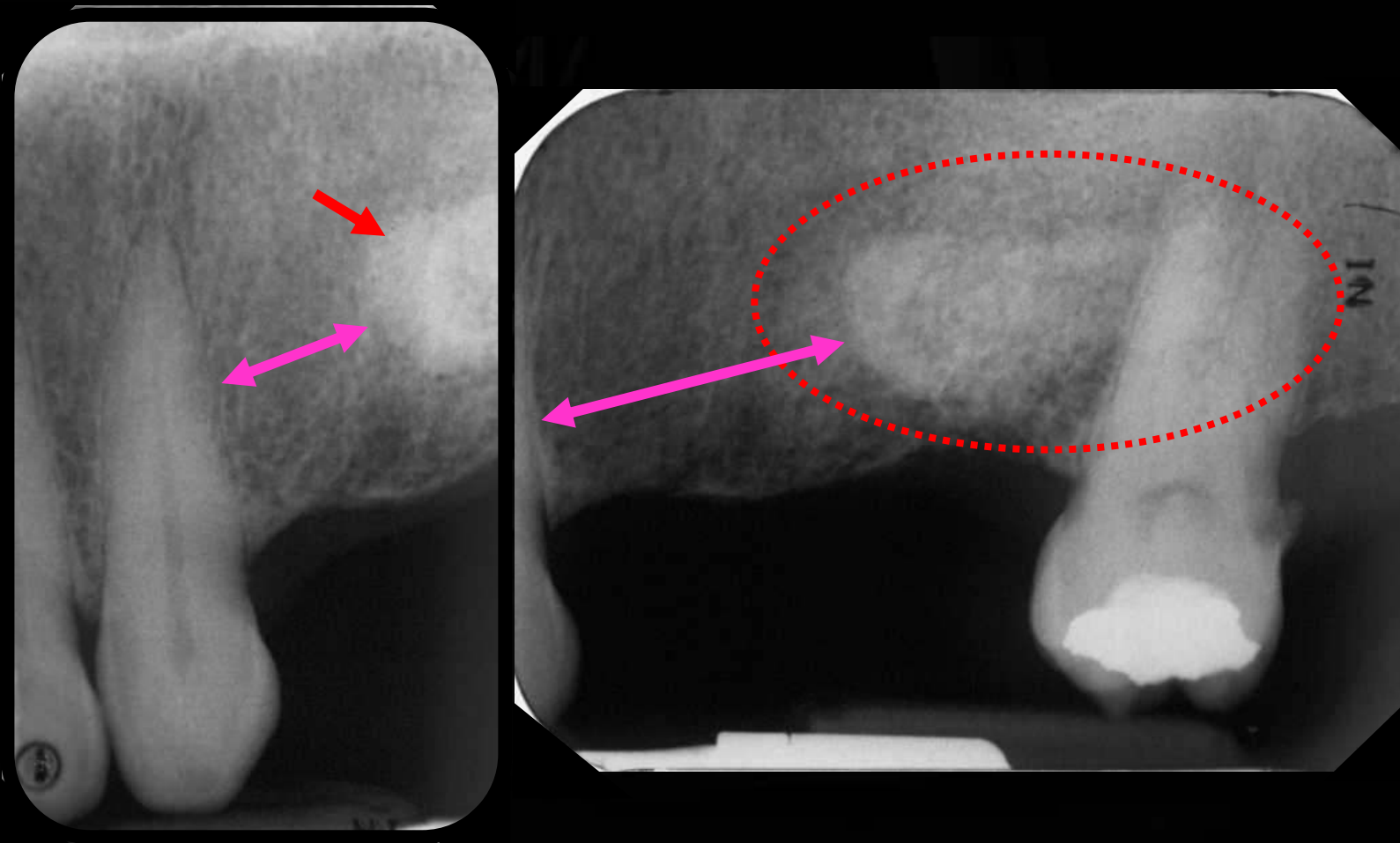
- ↪ Torus mandibular
- ↪ Torus palatino
- ↪ Exostosis intrasinusal
- ↪ Exostosis palatina
- ↪ Exostosis bucal

Tumores benignos

Exostosis palatina

Protuberancia ósea encontrada en la región palatina del proceso alveolar, a nivel de la zona de los molares.

Tumores benignos



Tumores benignos

Exostosis



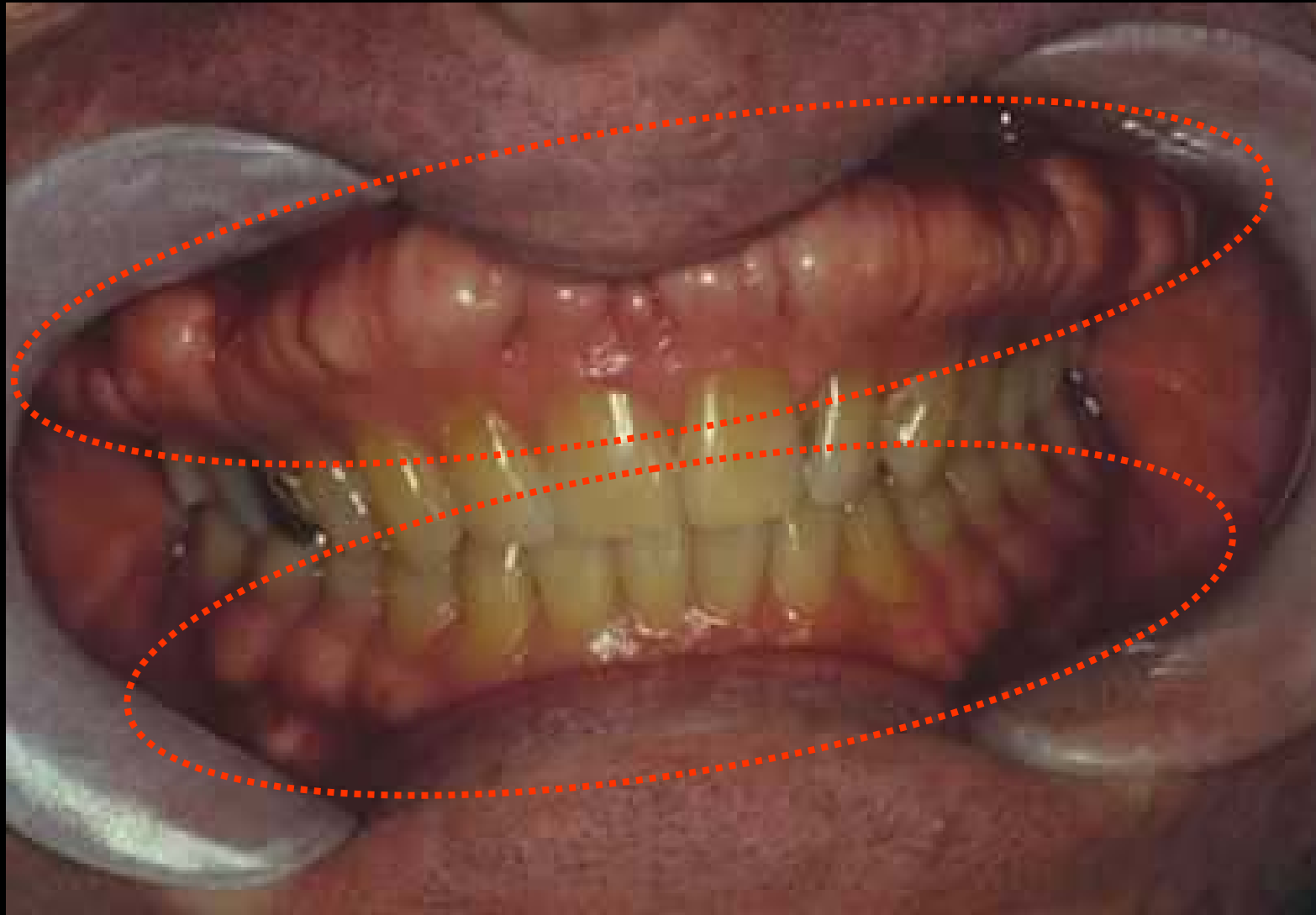
- ↪ Torus mandibular
- ↪ Torus palatino
- ↪ Exostosis intrasinusal
- ↪ Exostosis palatina
- ↪ Exostosis bucal

Tumores benignos

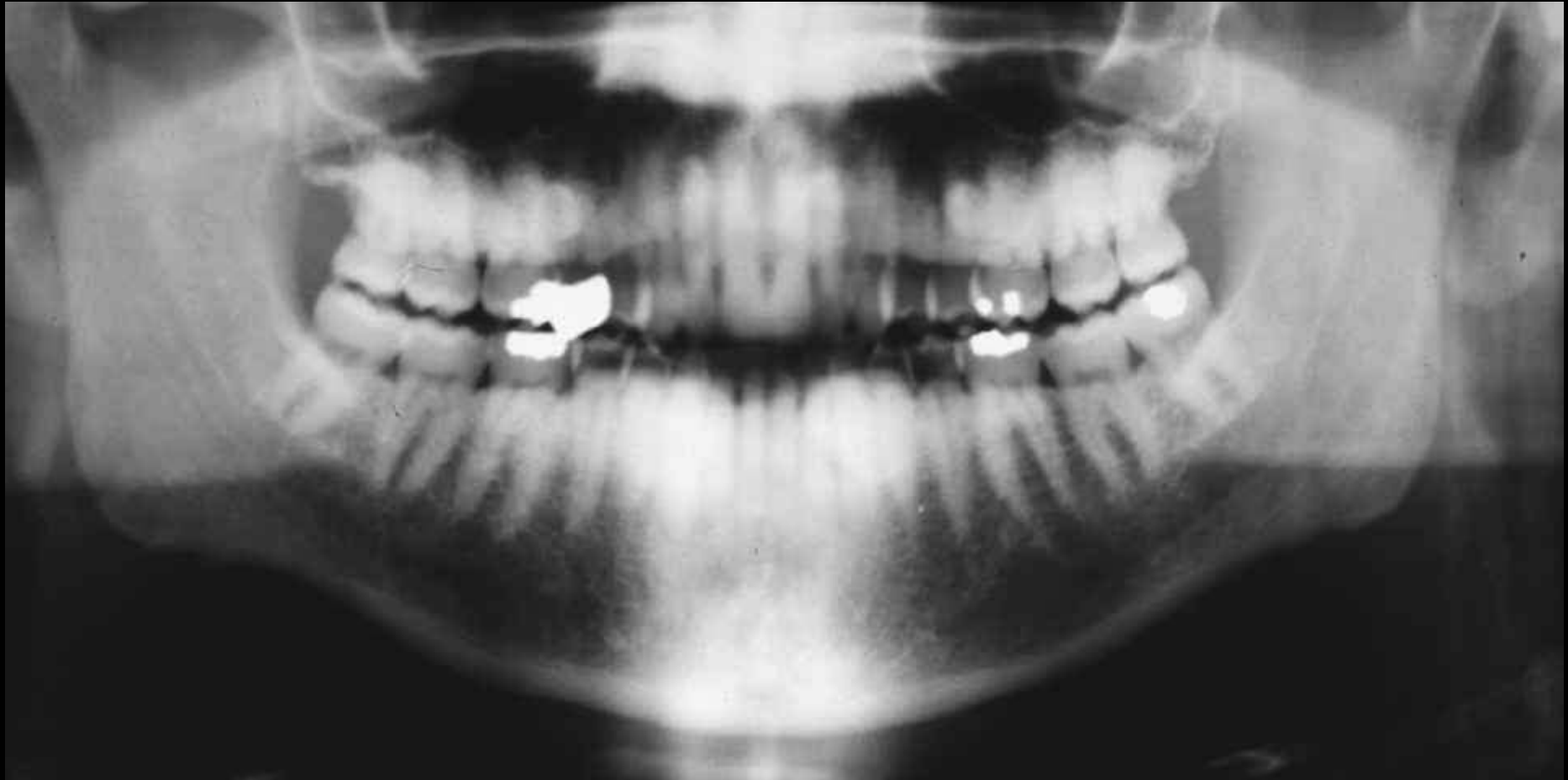Exostosis bucal

Una exostosis, usualmente múltiple, encontrada en la región bucal del proceso alveolar.

Tumores benignos

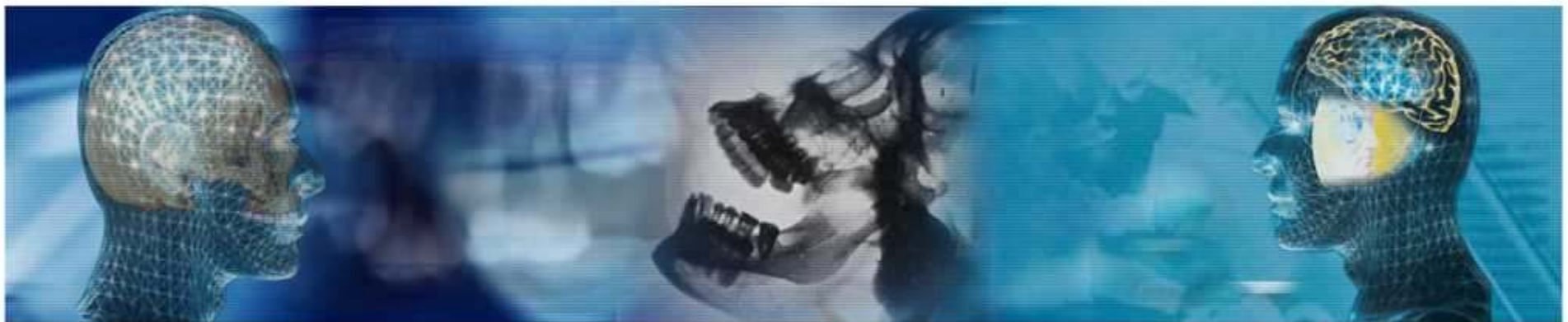

Tumores benignos





Estudio radiográfico de los Tumores benignos de los maxilares



2^{da} Parte

Gracias !

