

DEPARTAMENTO DE FISILOGIA
FACULTAD DE MEDICINA
UNIVERSIDAD DE LOS ANDES

FISIOLOGÍA DIGESTIVA

CASOS DE ESTUDIO:

- # 1 Acalasia o cardiospasmo. [Link Tema 3.](#)
- # 2 *Victoria* y el vicio del “perro caliente”. [Link Tema 4.](#)
- # 3 El colon de *Megan*. [Link Tema 12.](#)

Caso de estudio # 1

UN CLÁSICO: ACALASIA EN UNA JOVEN

Una joven de 19 años consulta por “problemas para deglutir”. Desde hace 10 meses notó presión y llenura retroesternal inmediatamente después de deglutir. Inicialmente desaparecía minutos después pero progresivamente fue empeorando. Por varios meses ha sido incapaz de comer una comida completa sólida o líquida y además con dolor importante disparado por la ingesta. Con frecuencia regurgita la comida no digerida, eso aliviaba temporalmente los síntomas. Además presenta pérdida de peso significativa.

Un estudio radiológico con barrio mostró un esófago distendido que terminaba en pico de pájaro en el esfínter esofágico inferior (EEI) (Fig. 1). Algo de bario pasaba al estómago pero el EEI nunca se abrió completamente (Fig. 2). La mucosa del esófago era de apariencia suave normal (Fig. 3). A la endoscopia se observó retención de saliva en el esófago distal que era normal, sin embargo, macroscópicamente el área del EEI era puntiforme (Fig. 4). El endoscopio pudo pasarse al estómago fácilmente, el cual estaba normal. El estudio manométrico mostró que no había motilidad en el esófago. El EEI tenía presión normal de reposo pero no se relajaba con la deglución (Fig. 5).

Discusión:

Los estudios confirmaron la impresión inicial de una alteración de la motilidad del esófago, demostrando los hallazgos clásicos de acalasia. Esta es una alteración idiopática del esófago. Hay ausencia de neuronas que contienen

óxido nítrico (NO) en el plexo mientérico del esófago distal, lo que causa la incapacidad para relajar el EEI. Además el esófago muestra contracciones simultáneas que no se propagan, es decir no hay adecuada peristalsis. El barrio deglutido, examen de elección, muestra el estrechamiento regular del esófago distal, asociado con la distensión esofágica y retención de comida. La mucosa se observó normal con la endoscopia que se usa para descartar procesos infiltrativos en la unión esófago gástrica. La meta del tratamiento es reducir la presión de reposo para permitir el paso del bolo al estómago. La terapia con medicamentos con relajantes del músculo liso, nitratos orgánicos y bloqueadores de canales de calcio tiene efecto limitado temporal. Mejores opciones son el tratamiento con toxina botulínica pero también es temporal, la dilatación que muchas veces se necesita repetir y la cirugía de la parte muscular del EEI, que es lo más efectivo.

Klaus Bielefeldt, M.D., Ph.D.

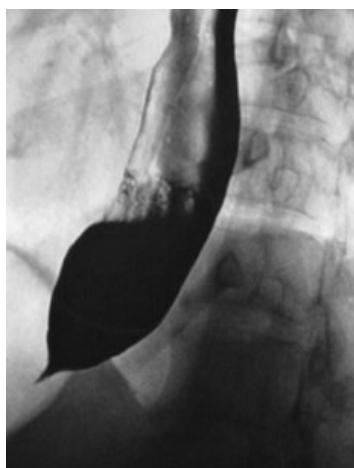


Fig. 1

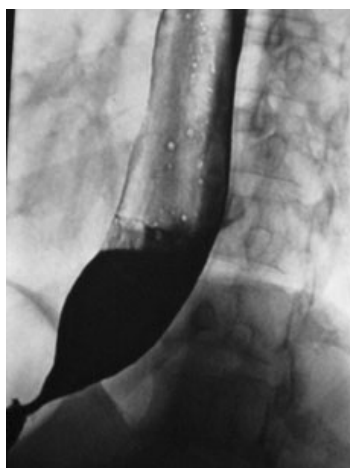


Fig. 2

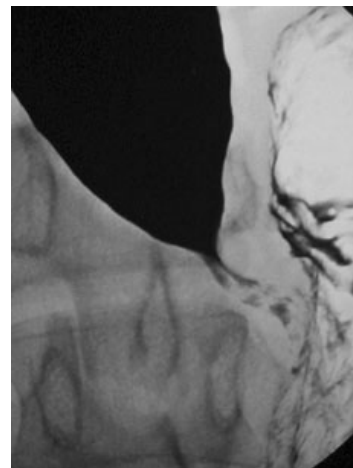


Fig. 3

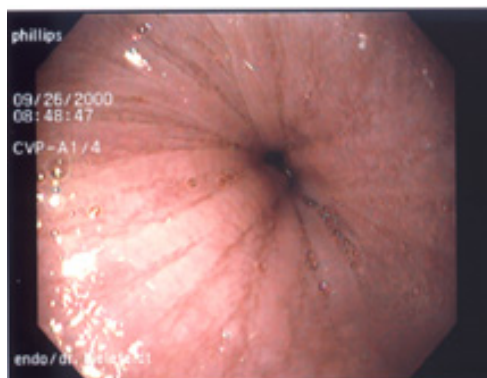

Fig. 4

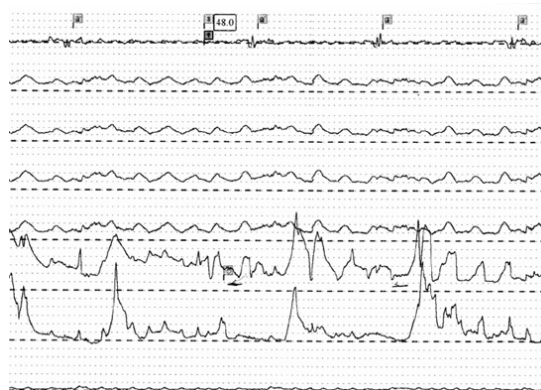


Fig. 5

Referencias:

AGA Technical review on treatment of patients with dysphagia caused by benign disorders of the distal esophagus. *Gastroenterology* (1999) 117: 233-254.

Goldengerg S.P. et al.: Classic and vigorous achalasia: a comparison of manometric, radiographic and clinical findings. *Gastroenterology* (1991) 101: 743-748.

Pasricha P.J. et al.: Intrasphincteric botulinum toxin for the treatment of achalasia. *N. Engl. J. Med.* (1995) 322: 774-778.

Reynolds J.C. & Parkman H.P. (1989) Achalasia. *Gastroenterol. Clin. North Am.* 18: 233-255.

Tomado, traducido y modificado de: Virtual Hospital <http://www.vh.org/index.html>
Case-Based Learning in Gastroenterology and Hepatology: Esophageal Disorders.
<http://www.vh.org/adult/provider/internalmedicine/GICases/Esophageal/Achalasia/Achalasia.html>All contents copyright © 1992-2005 the Author(s) and The University of Iowa.

XP/2005.