

## ANEURISMA DE LA ARTERIA UMBILICAL. REPORTE DE CASO.

Jhoan Aragón Charry, Eduardo Reyna-Villasmil.

Servicio de Obstetricia y Ginecología. Maternidad "Dr. Nerio Belloso"

Correspondencia a: Dr. Eduardo Reyna-Villasmil. Hospital Central "Dr. Urquinaona". Final Av. El Milagro. Maracaibo, Estado Zulia. Venezuela. Tel. 04162605233. e-mail: sippenbauch@gmail.com

### Resumen

Los aneurismas de la arteria umbilical son extremadamente raros y se han reportado muy pocos casos. Se reporta un caso de un aneurisma de la arteria umbilical en una paciente de 20 años con embarazo de 38 semanas, quien, posterior a parto vaginal de mortinato muestra un pseudo quiste redondeado blando que el examen anatomopatológico evidenció la presencia de un aneurisma de la arteria umbilical.

**Palabras claves:** Aneurisma, arteria umbilical, cordón umbilical.

### Abstract

#### Umbilical artery aneurysm. Case report.

Umbilical artery aneurysms are extremely rare and few cases have been reported. An umbilical artery aneurysm was found in a 20 years-old patient with 38 weeks pregnancy, which after a vaginal birth of a still birth it was found a round soft pseudo cyst. The anatomo-pathological exam showed the presence of an umbilical artery aneurysm.

**Keywords:** Aneurism, umbilical artery, umbilical cord.

### INTRODUCCIÓN.

Los desórdenes del cordón umbilical pueden llevar a sufrimiento fetal debido a que el compromiso de los vasos afecta el bienestar fetal. Las anomalías en la inserción del cordón son bien conocidas. Además de estas, otras anomalías que pueden observarse en el cordón umbilical y que causan sufrimiento fetal y muerte son nudos, torsiones, estrecheces, hematomas y trombosis (Benirschke 1994). La anomalía arterial más comúnmente descrita en el cordón umbilical, la cual está asociada con una mayor incidencia de malformaciones fetales y mortalidad perinatal, es la presencia de la arteria umbilical única (Siddiqi et al. 1992; Benirschke 1994; Weber et al 2007). Los aneurismas de la arteria umbilical son extremadamente raros y se han reportado muy pocos casos. Se presenta un caso de un aneurisma de la arteria umbilical.

### DESCRIPCIÓN DEL CASO.

Paciente de 20 años, primigesta, con embarazo no controlado de 38 semanas, de quien, posterior a parto vaginal, se obtuvo mortinato masculino de 2600 gramos sin complicaciones. El líquido amniótico estaba claro sin presencia de meconio. El recién nacido tenía signos de maceración sin evidencia de anomalías congénitas.

La placenta midió 15 x 12 centímetros y pesó 550 gramos. El cordón umbilical estaba insertado en la porción central con una longitud de 53 centímetros y un diámetro de 1,3 centímetros. Se encontró un pseudo quiste redondeado blando de tamaño 6 x 5 centímetros, en el sitio de la inserción placentaria

(figura 1). La otra arteria umbilical y la vena umbilical estaban comprimidas en la periferia de la cavidad.

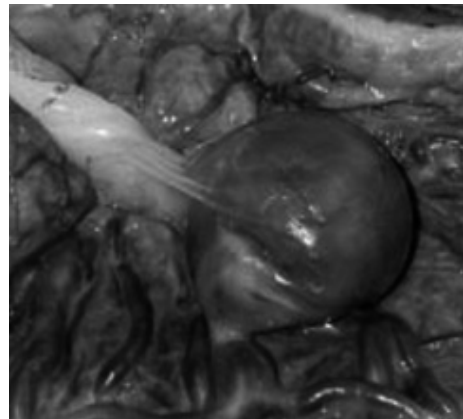


Fig. 1. Aneurisma de arteria umbilical.

Los cortes anatomopatológicos del cordón demostraron la presencia de los tres vasos normales. En la pared del pseudo quiste se encontró la presencia de un aneurisma de la arteria umbilical con calcificación de la íntima, una capa media adelgazada y el reemplazo del endometrio por una fina capa de fibrina. Además, se observó la presencia de un gran trombo mural de color rojo azulado que estaba adherido a una porción de la superficie interna de la pared de la cavidad. La placenta y la porción del cordón umbilical por encima del aneurisma eran histológicamente normales. No se encontraron evidencias de funisitis, vasculitis o impregnación de meconio. El resto de los vasos umbilicales estaban presentes sin evidencia de trombosis.

## DISCUSIÓN.

La etiología del aneurisma de la arteria umbilical es desconocida. Una causa puede ser la arteritis, especialmente de origen infeccioso que causa debilidad de las paredes arteriales con posterior dilatación aneurismática (Sepulveda et al. 2003; Sentilhes et al 2007). Sin embargo, en este caso no hay evidencias de arteritis. Se ha propuesto que el meconio puede producir vasoespasmo del cordón umbilical con degeneración y necrosis del músculo liso de la pared de los vasos (Altshuler, 1992). El papel exacto del meconio en el desarrollo de los aneurismas en los vasos umbilicales no ha sido probado.

Se ha sugerido que el adelgazamiento congénito de la túnica media, junto con incremento de la resistencia vascular en los vasos de las vellosidades y disminución del soporte estructural de la gelatina de Wharton puede ser otro factor predisponente. Lo último puede ser posiblemente la explicación de la aparente propensión de la formación de los aneurismas de la arteria umbilical, cerca o en el sitio de inserción placentario del cordón, donde existe una mínima cobertura de la gelatina de Wharton antes de la inserción del cordón en los vasos coriónicos (Sepulveda et al. 2003; Sentilhes et al 2007). Estas complicaciones no están restringidas solo a los aneurismas arteriales ya que también pueden ocurrir casos de aneurismas de las venas umbilicales, en el cual se han reportado sufrimiento fetal y muerte uterina inexplicable (Zachariah et al. 2004).

Las placentas de los fetos con trisomías autosómicas tienen una reducción significativa en la cantidad de pequeñas arterias musculares y de la relación de las pequeñas arterias musculares en las vellosidades (Siddiqi et al. 1992). Se ha especulado que se produce un incremento de la presión vascular intraluminal favoreciendo la formación de aneurismas y esto explicaría la alta incidencia de aneurisma de la arteria umbilical cuando está presente la trisomía del cromosoma 18 (Sepulveda et al. 2003).

Se han reportado dos casos de aneurismas en forma de serpentina de los vasos de la superficie placentaria, los cuales se asociaron con trombosis vascular, trombocitopenia fetal de consumo y "transformación molar" de las vellosidades placentarias. Se ha descrito el caso de una gran placenta con un peso de 1440 gramos con anomalía de los vasos coriónicos, canales vasculares tortuosos y dilatados que se anastomosaban y arborizaban, de origen venoso (Mysorekar et al. 2002). También se han reportado tres casos de vasos sanguíneos en la superficie placentaria que estaban dilatados y trombosados, produciendo muerte fetal (Weber et al. 2007). Aunque los aneurismas del

cordón umbilical son especialmente raros durante el examen rutinario de la placenta, aquellos en los vasos en las superficies placentarias ocurren más frecuentemente (Siddiqi et al. 1992; Mysorekar et al. 2002).

Este caso reportado es similar al descrito por Fortune et al. (1978) en el cual se produjo la muerte fetal intrauterina a las 36 semanas, probablemente debido a hipoxia producto de la alteración del flujo sanguíneo en la arteria dilatada junto con compresión de la otra arteria y la vena. Richards et al. (1995) reportaron la asociación entre la coagulación intravascular diseminada fetal con grandes malformaciones arteriovenosas del cordón umbilical.

A pesar de lo poco común de esta condición, el diagnóstico prenatal del aneurisma de la arteria umbilical es un hallazgo significativo debido a su alta asociación con complicaciones que amenazan la vida fetal como son la trombosis y la compresión de los vasos cercanos.

## REFERENCIAS.

- Altshuler G, Arizawa M, Molnar-Nadasdy G. 1992. Meconium induced umbilical cord vascular necrosis and ulceration: a potential link between the placenta and poor pregnancy outcome. *Obstet Gynecol* 79: 760-766.
- Benirschke K. 1994. Obstetrically important lesions of the umbilical cord. *J Reprod Med* 39: 262-272.
- Fortune D, Östör A. 1978. Umbilical artery aneurysm. *Am J Obstet Gynecol* 131: 334-340.
- Mysorekar V, Dandekar C, Sundari N. 2002. Umbilical artery aneurysm: report of a rare case. *Singapore J Obstet Gynecol* 33: 51-53.
- Richards D, Lufti E, Mullins D et al. 1995. Prenatal diagnosis of fetal disseminated intravascular coagulation associated with umbilical cord arteriovenous malformation. *Obstet Gynecol* 85: 860-862.
- Sentilhes L, Vivet-Lefébure A, Patrier S et al. 2007. Umbilical artery aneurysm in a severe growth-restricted fetus with normal karyotype. *Prenat Diagn* 27: 1059-1061.
- Sepulveda W, Corral E, Kottmann C et al. 2003. Umbilical artery aneurysm: prenatal identification in three fetuses with trisomy 18. *Ultrasound Obstet Gynecol* 21: 292-296.
- Siddiqi T, Bendon R, Schultz D et al. 1992. Umbilical artery aneurysm: prenatal diagnosis and management. *Obstet Gynecol* 80: 530-533.
- Weber M, Sau A, Maxwell J et al. 2007. Third trimester intrauterine fetal death caused by arteria aneurysm of the umbilical cord. *Ped Dev Pathol* 10: 305-308.
- Zachariah M, Vyjayanthi S, Bell-Thomas S. 2004. Umbilical vein varix thrombosis: a rare pathology. *J Obstet Gynaecol* 24: 581
- Recibido: 24 nov 2010. Aceptado: 15 dic 2010.