

PRÓTESIS TOTAL ANTE LA PÉRDIDA PREMATURA DE LOS DIENTES PRIMARIOS. Reporte de caso

Zayda C. Barrios G* María Eugenia Salas C* Liliana S. Ablan B*

* Clínica Integral del Niño. Departamento de Odontología Preventiva y Social, Facultad de Odontología,
Universidad de Los Andes. Mérida – Venezuela.

e-mail: z.barrios@ula.ve; zayda_barrios@hotmail.com

RESUMEN

La pérdida prematura de los dientes primarios induce retraso del crecimiento maxilar y posición inadecuada de los maxilares entre sí, alteraciones en la secuencia y cronología de erupción, dificultad en el habla y en la estética e interfiere con el crecimiento corporal y la autoestima. Se reporta el caso clínico de un niño de 3 años de edad con pérdida prematura de toda la dentición primaria, con dificultad para comer e interactuar socialmente. Se decidió rehabilitarlo mediante el empleo de prótesis totales. El seguimiento clínico y radiográfico se llevó a cabo durante 30 meses realizándole los ajustes necesarios acorde con la erupción adecuada de los primeros dientes permanentes.

Palabras clave: prótesis totales, pérdida prematura, dientes primarios.

TOTAL PROSTHESIS DUE TO PREMATURE LOSS OF PRIMARY TEETH. A CASE REPORT.

ABSTRACT

The premature loss of primary teeth causes delay of maxillary growth, inadequate position between them, changes in the sequence, chronology of eruption, difficulty in speech and esthetics, interfere with the body growth and self-esteem. A clinical case of a 3 years old child with premature loss of all primary dentition along with difficult eating habits and social interaction is reported. It was decided to rehabilitate through the use of total prosthesis. The clinical and radiographic follow-up was performed for 30 months, making him the adjustments needed in accordance with the proper eruption of the first permanent teeth.

Key words: total prosthesis, premature loss, primary teeth.

Introducción

En los niños de mediano y alto riesgo a las diversas enfermedades de la cavidad bucal (traumatismos, anomalías estructurales, caries, procesos pulpares crónicos con infección peri-

radicular) es improbable que se conserve una dentición primaria sana hasta el momento del comienzo de la dentición mixta, motivo por el cual no siempre se garantiza el éxito de una res-

tauración convencional en la pieza ampliamente destruida (1, 2).

Se ha señalado que cuando los padres empiezan a preocuparse por la salud de sus hijos, en muchas ocasiones ya presentan una afección tan severa de sus dientes primarios que no es posible aplicar ninguna técnica terapéutica conservadora, siendo el único tratamiento viable la exodoncia de los dientes afectados y en ocasiones mucho antes del tiempo correspondiente para que sean reemplazados por los dientes permanentes (3).

La pérdida prematura de los dientes primarios, o la caída de las mismas, antes del tiempo correspondiente para que sean reemplazados por los dientes permanentes en general provoca retraso del crecimiento maxilar y posición inadecuada de los maxilares entre sí, alteraciones en la secuencia y cronología de erupción, dificultad en el habla y la estética e interfiere con el crecimiento corporal y la autoestima de no iniciarse a tiempo medidas preventivas, fundamentalmente antes de la erupción de los primeros permanentes (4,5,6).

A pesar de la existencia de medidas preventivas en salud bucal y de terapias conservadoras, Waggoner et al. (7), Segura et al. (4), Ribeiro et al. (6) y Barberia et al. (8) indican que la presencia de caries a una edad muy temprana que comprometa los tejidos de soporte ampliamente, constituyen el 100% de los procesos odontodestructivos para la pérdida prematura de los dientes primarios.

Otros autores señalan que ante la presencia de extensas lesiones por caries en niños de 1 y 3 años de edad, se requiere de la extracción de varios dientes y en ocasiones de todos ellos, siendo el empleo de una prótesis total la alternativa de tratamiento para que la boca se mantenga en equilibrio durante el crecimiento y desarrollo de los arcos dentarios, permitiendo el restablecimiento de funciones adecuadamente y en lo posible minimizando el desarrollo de una severa maloclusión (5,6, 9, 10, 11).

En el niño parece difícil la utilización de este tipo de prótesis, pero el tono muscular que facilita su retención y la pequeña distancia intermaxilar favorece la estabilidad de la misma (10). Las prótesis totales no impiden el crecimiento alveolar, este desplaza a la prótesis y puede ser necesario confeccionar una nueva o reemplazarla por otro dispositivo protésico, en la medida que los dientes permanentes hacen erupción (9).

La conducta a seguir en la clínica y el laboratorio con relación a su elaboración no difiere a la utilizada en el adulto (9, 10, 11).

El propósito de este trabajo es describir la rehabilitación protésica en un paciente con pérdida prematura de todos sus dientes primarios como alternativa de tratamiento en pacientes edéntulos.

Reporte de caso

Paciente masculino de 3 años y 9 meses sin antecedentes médicos relevantes, procedente de la localidad de Canagua, Municipio Arzobispo Chacón del estado Mérida, quien acudió al Servicio de Odontopediatría de la Facultad de Odontología de la Universidad de Los Andes que funciona en el Instituto Autónomo Hospital Universitario de Los Andes, Mérida, Venezuela.

El motivo de su consulta según refiere su representante fue que el niño “no se ríe y solo como atoles”, luego de haberse realizado la extracción de todas sus dientes por presentar “caries y abscesos”. También reporta haber sido tratado por varios odontólogos y hasta la fecha sin obtener respuesta ante “su preocupación” y condición bucal del niño.

En la evaluación extraoral se observó una morfología craneal mesocefálica y facial euriprosopo (Figura 1A), perfil cóncavo, biprotusión labial, disminución del tercio inferior de la cara, rotación posteroanterior de la mandíbula, parámetros antropométricos acercándose al percentil 50 (Figura 1B).

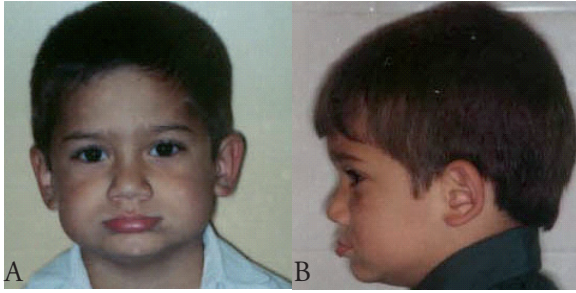


Figura 1. A: morfología craneal mesocefálica y facial euriprosopo. B: perfil cóncavo, biprotusión labial, disminución del tercio inferior de la cara.

En la evaluación intraoral encontramos ausencia de los 20 dientes primarios, buenas condiciones de la mucosa intraoral y rebordes alveolares, frenillos con adecuada inserción y ambos maxilares de forma oval (Figura 2). Los hallazgos radiográficos indican 24 gérmenes de reemplazo en Estadío 5 de Nolla, y los gérmenes de los segundos molares permanentes en Estadío 3 de Nolla (Figura 3).

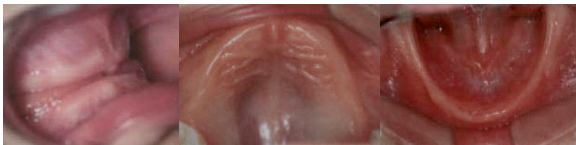

Figura 2. Ausencia de las 20 piezas dentarias primarias, buenas condiciones de la mucosa intraoral y rebordes alveolares, frenillos con adecuada inserción y ambos maxilares de forma oval.

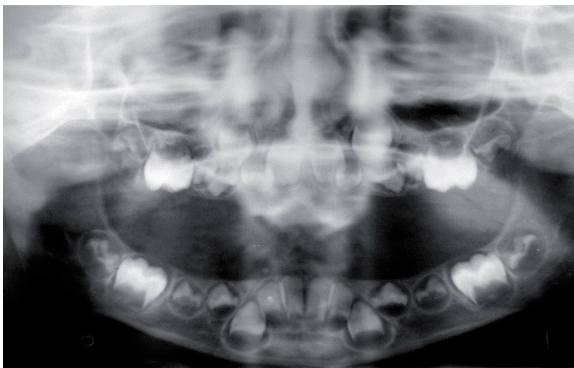


Figura 3. Se observa a los 24 gérmenes de reemplazo en estadío 5 de Nolla y los gérmenes de los segundos molares permanentes en estadío 3 de Nolla.

Una vez que se obtiene el consentimiento informado de la madre previa información de las características de la investigación y del carácter inocuo del tratamiento a ejecutar, se procedió a realizar:

- Toma de una impresión anatómica del terreno protésico y paraprotésico más próximo, con cubeta stock y alginato (Alginmax®, Mayor Prodotti Dentari S.P.A. Italy) a fin de obtener un modelo anatómico.
- Confección de una cubeta individual.
- Recorte muscular de la cubeta con modelina (Impression Compound®, Kerr corporation, USA) de baja fusión colocándola por encima y por afuera de los bordes de la cubeta para impresionar las áreas adyacentes a la prótesis
- Toma de una impresión funcional con silicona (President®, Coltène Whaledent. Switzerland) de cuerpo pesado y liviano a fin de obtener un modelo funcional para elaborar las placas bases con rodetes de oclusión (Figura 4)

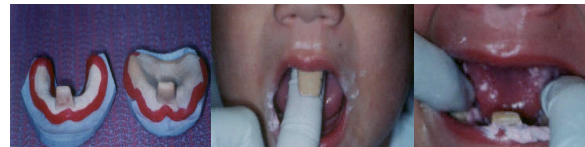

Figura 4. Toma de impresión funcional con cubetas individuales y silicona de cuerpo pesado y liviano para obtener el modelo funcional

- Se inserto la placa base de oclusión superior en la boca del paciente y se dejó que el labio reposara sobre el rodete para marcar con una espátula 7A, 2 mm por debajo del borde libre del labio. Luego se retira para marcar en el rodete a nivel de la zona retro-molar 5 mm desde la unión con la placa base hacia el borde del rodete de mordida, se unieron estas dos marcas para retirar el exceso de cera y flamear suavemente la parte del rodete que se recortó.

- Nuevamente la placa base superior se insertó en la boca para constatar el plano protésico con ayuda de una platina de Fox (plano Bipupilar paralelo a la rama anterior de la platina y plano de Camper paralelo a las ramas laterales de la platina)
- Se insertó en boca la placa base de oclusión inferior y con el labio en reposo se marcó en el rodete de mordida con una espátula 7A, 2 mm por arriba del límite superior del labio inferior, se retiró para realizar dos marcas verticales, una a cada lado del rodete en el área correspondiente a los caninos inferiores. Luego se unieron estas marcas a la marca horizontal anterior, para realizar un corte en forma de ventana
- Previamente reblandecido los rodetes en el área correspondiente a molares, se llevaron a la boca ambas placas bases de oclusión y se instruyó al paciente a morder bilateralmente para que se copiara el plano protésico superior al inferior
- Se retiraron de boca las placas bases con los rodetes pegados y colocados en los modelos retiraron los excesos.
- Se procedió a obtener y comprobar la dimensión vertical (DV) utilizando el compas de Willis (medida desde el punto Glabella a base de la nariz, de la base de la nariz a base de mentón y ángulo externo del ojo a comisura labial), para determinar en el paciente una simetría facial en sentido vertical o sagital
- Luego se registró la relación céntrica (RC), orientando al paciente a morder como si tuviera los dientes y en esta posición realizamos marcas laterales desde el rodete superior al inferior. Se le pidió al paciente que abriera y cerrara la boca varias veces para corroborar que las líneas de referencia coincidieran
- El largo de los dientes a utilizar se determinó solicitándole al paciente una sonrisa

forzada y marcando sobre el rodete debajo del borde libre del labio superior; se midió de esa marca hasta el borde libre del rodete. El ancho de los dientes se obtuvo proyectando la bisectriz del ángulo nasogeniano al rodete de cera en ambos lados; lo que coincide aproximadamente con el eje principal de los caninos superiores. Estas medidas facilitaron la búsqueda de los dientes en un catálogo, sin embargo, se procedió a tallar los dientes para conferir la anatomía correspondiente a una pieza primaria

- Se realizó la prueba del encerado buscando devolver a las partes blandas de la cara el sostén perdido, buena fonética y la retención necesaria para que la prótesis se mantuviera en su sitio (Figura 5)

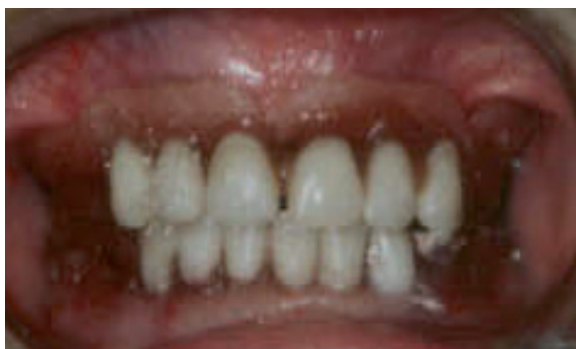

Figura 5. Prueba del encerado de las prótesis totales superior e inferior.

- Una vez elaboradas las prótesis totales se procedió a instalar las mismas orientando previamente al paciente y su representante del posible rechazo psíquico y fisiológico que pudiese presentarse. Por este motivo se le pidió que asistiera a consulta en 24 horas para evaluación y control de la adaptación motriz, tisular y psicológica (Figura 6).
- Durante la inserción se evaluó la DV, RC, oclusión céntrica, over jet, over bite, relación labio-alveolar, retención y estabilidad (Figura 7). Se le indicó al paciente y a su representante que el paciente comiera sin

las prótesis, hablara el máximo posible en voz alta procurando vocalizar correctamente los fonemas, usar las prótesis el máximo de tiempo, incluso para dormir si el paciente las tolera, mantener buena higiene de las prótesis y sus tejidos bucales.

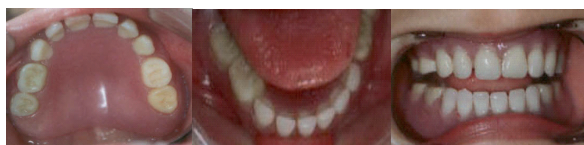


Figura 6. Vista de las Prótesis Totales superior e inferior en boca.

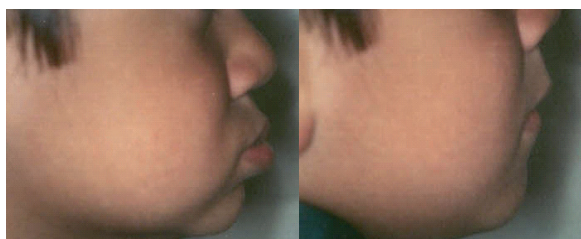


Figura 7. Restablecimiento de la dimensión vertical mediante el uso de las prótesis totales en boca.

Seguimiento del caso clínico: a las 24 horas, no existía enrojecimiento de los tejidos blandos circundantes o bajo la prótesis, no hubo dificultad en su uso, incluso controlaba la fonética. Se ajustó la oclusión con papel articular simultánea y bilateralmente, se indicó comenzar a alimentarse con comidas blandas y en pequeñas porciones, mantener la higiene adecuada y asistir regularmente a la cita de control para el seguimiento clínico y radiográfico del crecimiento y desarrollo de los maxilares conforme hacen erupción los dientes permanentes y que a su vez indicaría los ajustes necesarios en las prótesis.

Los controles se realizaron durante 30 meses. Posteriormente, a los 6 años de edad del paciente, se planificó la realización de una prótesis parcial removible debido a la erupción de los incisivos centrales inferiores y primeros molares permanentes superiores e inferiores (Figura 8).

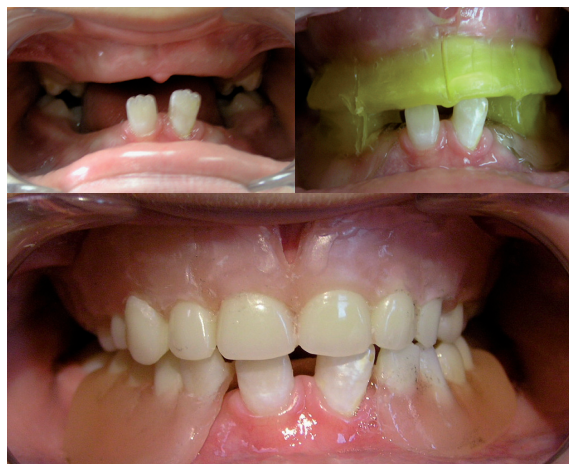

Figura 8. Erupción de los incisivos centrales inferiores y primeros molares permanentes superiores e inferiores. Confección de la prótesis parcial removible



Figura 9. Paciente con actitud tímida al inicio del tratamiento que se muestra amistoso y sonriente una vez instaladas las prótesis en boca.

Discusión

La odontología protésica para el niño exige no solo conocimientos adecuados sobre crecimiento y desarrollo de los arcos dentales, dentición y oclusión sino también un buen criterio en el diseño, en las posibles modificaciones y en la remoción oportuna de las prótesis, cuando la calcificación del germen de reemplazo lo disponga a su pronta aparición por encima de la encía, lo que evitara el daño a la cavidad bucal en desarrollo (1,11). Además Santos da Silva et al. (12) señalan que el plan de rehabilitación debe

discutirse con los niños y sus padres a fin de considerar sus percepciones y expectativas.

Ramos et al. (14) señalan que los niños pueden cooperar en este proceso a pesar que se requiere de su participación y de varias citas. Bidra et al. (13) proponen un enfoque simplificado pero científico en la fabricación de prótesis dentales completas para los niños. El deseo de ser como los otros que tienen dientes, puede ser un factor de motivación para cooperación, incluso en los niños pequeños (14).

En el caso estudiado se logró incrementar el interés de la madre por valorar la salud bucal una vez explicada la importancia de recuperar la funcionalidad de la cavidad bucal de su representado. Con el tratamiento realizado, ambos (paciente-madre) mostraban satisfacción y comodidad con el uso de las prótesis.

Fuziy (2003) y Diniz et al. (2005) citados por Ribeiro et al. (2007) (6) hacen referencia a los dispositivos protésicos como una medida para mitigar los cambios en la actividad masticatoria y en la fonética. Fernandez (11) y Casafont et al. (2) coinciden con ellos al señalar que la pérdida prematura de los dientes primarios en la época del desarrollo del lenguaje, podría interferir con la correcta posición de la lengua y la consiguiente dificultad en la pronunciación de ciertas consonantes (s, z, v, f) o con los fonemas "D", "T" y "S". Sin embargo, el lenguaje aparentemente no presentaba problemas de fonoarticulación.

Con respecto a los efectos estéticos en los niños edéntulos, se pueden mencionar disminución de la sonrisa y del habla, no desean compartir con otros niños y no les gusta ir a la escuela, disminuyen su comunicación, se vuelven más introvertidos, son molestados por otros niños y se aíslan aun más del medio social según lo refiere la literatura (2). Además de describir en ellos un comportamiento de insatisfacción consigo mismo o sentimientos de inferioridad frente a los demás niños, posterior a la pérdida prematura de sus dientes primarios (6).

Pese a ser un paciente potencialmente colaborador de actitud tímida que aceptaba el tratamiento sin mayores restricciones, una vez instaladas las prótesis en boca, se mostró más amistoso, sonriente y conversador (Figura 9). Sumado a esto, la madre refiere que el paciente cambió sus hábitos alimenticios, siendo la dieta más variada debido a que podía masticar los alimentos, lo que provocó un aumento en talla y peso acorde con su edad, ubicándolo dentro del percentil 50%.

Las pérdidas prematuras siguen ocurriendo y tienen gran relevancia en el desarrollo de la oclusión (2). Siendo así la resultante de alteraciones en el sistema estomatognático, una malaoclusión sagital, vertical y transversal, debido a las irregularidades en las relaciones dentarias, de los huesos maxilares, de las partes blandas y las articulaciones temporomandibulares (4,6).

Al evaluar la relación maxilar del paciente se observó un desplazamiento del maxilar inferior desde la posición de reposo hacia delante por perderse el soporte posterior, lo que dio la sensación de un prognatismo acompañado de la pérdida de la dimensión vertical.

Al considerar las variaciones individuales y la presencia de procesos infecciosos previos causantes de la pérdida prematura de las estructuras dentarias y que afectaron las estructuras de soporte y posiblemente la secuencia y cronología de erupción. Con la inserción de las prótesis totales se logró mantener una relación intermaxilar adecuada y al realizar la evaluación radiográfica se observó la vía de erupción de los primeros molares superiores permanentes en correcta posición sin inclinación patológica.

Teniendo en cuenta que los aparatos protésicos se colocan en una dentición y estructuras de soporte en desarrollo, varios autores coinciden en que el paciente nunca deberá ser dado de alta definitivamente, pues tras cierto tiempo las prótesis pueden ya no ser compati-

bles con la cavidad bucal de ese niño, por fallas técnicas o por generar traumatismos a los tejidos adyacentes (9,10,15,16).

Basados en esta afirmación, se controló el caso clínico en estudio a las 24 y 48 horas, a los 8 días y luego se controló cada 3 semanas durante 30 meses. Donde no hubo evidencia de lesiones aparentes en la mucosa de soporte o daños en el propio dispositivo protésico. Las citas de control permitieron evaluar la pérdida de estabilidad y retención de la prótesis debido al crecimiento y desarrollo de los arcos alveolares en la medida que los dientes permanentes hacen erupción y realizar las modificaciones pertinentes al caso.

El tratamiento definitivo estará condicionado por la relación de oclusión entre los maxilares que se logre con el tratamiento de la prótesis total en una primera etapa y prótesis parciales una vez que los dientes permanentes hagan erupción mientras completa su etapa de crecimiento.

Conclusión

Tras el desarrollo y control de las prótesis totales en la rehabilitación el paciente niño edéntulo se puede concluir que su uso contribuye al restablecimiento de la función masticatoria, la estética, fonética y aspectos psicológicos, así como para el desarrollo saludable y erupción de la dentición permanente, por lo que se sugiere su uso como tratamiento del paciente niño edéntulo parcial o total.

Referencias

1. Barrios Z, Salas M. Prótesis en dentición primaria: Revisión de la literatura. *Rev Odont de los Andes* 2006;1(2): 61-69
2. Casafont A, Chan L, Brenes A. Rehabilitación Protésica en pacientes pediátricos. Reporte de caso. *Publicación Científica Facultad de Odontología Universidad Costa Rica* [seriada en línea] 2005;(7):57-60. Disponible en: <http://www.latindex.ucr.ac.cr/odontos-7/odontos-7-10.pdf>
3. Amaya B, García M, Barrios Z. Pérdida prematura de dientes primarios y su distribución según edad y sexo en pre-escolares. *Rev Odont de los Andes* 2007; 2(2): 12-16
4. Segura N, Gutiérrez M, Ochoa M, Díaz J. Pérdida prematura de dientes temporales y maloclusión en escolares. *Policlínica "Pedro Díaz Coello" 2003 Corr Med Cient Holg* [seriada en línea] 2005;9(3) Disponible en: <http://www.cocmed.sld.cu/no93/n93ori4.htm>
5. King N, Anthonappa R, Itthagarun A. The importance of the primary dentition to children. Part 2: Effects of treating carious teeth by extraction. *HK Pract* [Seriada en Línea] 2007 [citado 2011 Mar 10]; 29:101-107. Disponible en: <http://sunzi1.lib.hku.hk/hkjo/view/23/5010313.pdf>
6. Cavalcanti A, Medeiros P, Ribeiro C. Perda precoce de dentes decíduos: etiologia, epidemiologia e conseqüências ortodônticas. *Publ UEPG Ci. Biol. Saúde* [Seriada en línea] 2007;13(1/2):29-37. Disponible en: http://www.uepg.br/prosp/publicatio/bio/2007_1-2/4.pdf
7. Waggoner W, Kupietzky A. Anterior esthetic fixed appliances for the preschooler: considerations and a technique for placement. *Pediatr Dent* 2001; 23(2):147-150
8. Barberia E, Cuesta L, Lara A, Maroto M, Cardoso C. Problemas clínicos en la pérdida prematura de los segundos molares temporales. El mantenedor de extremo libre, como una alternativa. *Gaceta dental: Industria y profesiones*, N° 215, [Seriada en línea] 2010:102-115. Disponible en: <http://repositorio-aberto.up.pt/bitstream/10216/52256/2/2382.pdf>
9. Allegrotti A, Doño R, Preliasco A. Oclusión. En: Organización Panamericana de la Salud, editor. Programa de educación continúa odontológica no convencional. Argentina; 1992;(9):55-78
10. Ferreira S, Biancalana H, Guedes-Pinto A. Recursos protésicos en Odontopediatria. En Guedes-Pinto A, compilador. Rehabilitación bucal en odontopediatria. Atención integral. Colombia: Amolca. 2003.p 229-268.
11. Fernández A. Dentaduras artificiales para niños. *Revista Costarricense de Ciencias Médicas* [Seriada en Línea] 1982;3(2):129-134. Disponible en: <http://www.binasss.sa.cr/revistas/rccm/v3n2/Art%204.pdf>
12. Santos V, Barcelos R, Pomarico I. Perceptions of pediatric patients and guardians about prosthetic appliances. *J Clin Pediatr Dent* 2002;27(1):87-90
13. Bidra A, Martin J, Feldman E. Complete denture prosthodontics in children with ectodermal dysplasia: review of principles and techniques. *Compend Contin Educ Dent*. [Seriada en Línea] 2010;31(6):426-433. Disponible en: <http://www.ncbi.nlm.nih.gov/pubmed/20712106>
14. Ramos V, Giebink D, Fisher J, Christensen L. Complete dentures for a child with hypohidrotic ectodermal dysplasia: a clinical report. *J Prosthet Dent* [Seriada en Línea] 1995;74(4):329-331. Disponible en: <http://www.ncbi.nlm.nih.gov/pubmed/8531147>
15. Bermúdez W. Estudio de los espacios desdentados en dentición temporal y mixta. En Gómez H, compilador. Examen clínico integral en estomatopediatria. Metodología. Caracas: Ediciones corporación CDI; 1997. p 333-343
16. Van Waes H. Prótesis en niños y jóvenes En: Van Waes H, Stöckli P, compiladores. Atlas de odontología pediátrica. Barcelona-España: Masson; 2002. p 269-274.