

Evaluación morfométrica del estómago fetal en alpaca (*Vicugna pacos*)

Morphometric evaluation of fetal stomach in alpaca (*Vicugna pacos*)

Wilian Flores-Tintaya¹ , Ulises Sandro Quispe-Gutiérrez^{2*} , Gizely Alva-Villavicencio²  y Miluska Beatriz Navarrete-Zamora³ 

¹Universidad Nacional Micaela Bastidas de Apurímac, Escuela Académico de Medicina Veterinaria y Zootecnia. Abancay, Apurímac, Perú. ²Universidad Nacional Micaela Bastidas de Apurímac, Facultad de Medicina Veterinaria y Zootecnia, Departamento Académico de Medicina Veterinaria y Zootecnia. Abancay, Apurímac, Perú. ³Universidad Nacional Mayor de San Marcos, Facultad de Medicina Veterinaria, Laboratorio de Anatomía Animal y Fauna Silvestre. Lima, Perú
Correo electrónico: usquispe@unamba.edu.pe

RESUMEN

La crianza de las alpacas (*Vicugna pacos*) en el Perú, constituye uno de los mayores recursos para la sobrevivencia y seguridad alimentaria de los pobladores altoandinos. La anatomía digestiva de la alpaca aún no está descrita completamente para explicar los procesos fisiológicos y nutricionales. Con el objetivo de describir la estructura del estómago fetal de la alpaca, se utilizaron seis fetos de alpacas Huacaya obtenidos del matadero, distribuyéndose dos fetos (macho y hembra) para cada tercio de gestación. Se realizó la disección de los fetos exponiendo los estómagos, se efectuaron las medidas del largo y ancho de los tres compartimentos (C), además se describieron los surcos y celdillas del C1. Se realizó el análisis de varianza considerando el efecto sexo, edad gestacional, C y sus interacciones, cuya variable de respuesta fue el largo y ancho de los C del estómago. No hubo interacción ($P > 0,05$) para ninguna de las variables de estudio. El largo y ancho de los tres C del estómago fetal fueron similares en machos y hembras ($P > 0,05$). El largo y ancho de los C fueron menores ($P \leq 0,05$) en primer tercio de gestación, aumentando las medidas en segundo y último tercio de la gestación. El largo del C3 fue mayor ($P \leq 0,05$) que el C1 y C2, mientras el ancho del C1 fue mayor ($P \leq 0,05$) que el C2 y C3. En el C1 del saco dorsal, hubo más surcos perpendiculares y celdillas en el último tercio de la gestación. En conclusión, los tamaños de los C del estómago fetal de la alpaca aumentaron conforme avanzó la edad gestacional. Además, en el C1, hubo más surcos perpendiculares y celdillas en el último tercio de la gestación.

Palabras clave: Anatomía; compartimiento gástrico; feto de alpaca; camélido sudamericano; gestación

ABSTRACT

The raising of alpacas (*Vicugna pacos*) in Peru constitutes one of the most resources for the survival and food security of the high Andean inhabitants. The digestive anatomy of the alpaca is not yet fully described to explain the physiological and nutritional processes. To describe the structure of the fetal stomach of the alpaca, six fetuses of Huacaya alpacas obtained from the slaughterhouse, distributing two fetuses (male and female) for each third of gestation. The fetuses were dissected exposing the stomachs, measurements of the length and width of the three compartments (C) were made, and the sulci and cells of C1 were also described. The analysis of variance was carried out considering the effect of sex, gestational age, C and their interactions, whose response variable was the length and width of the stomach C. There was no interaction ($P > 0.05$) for any of the study variables. The length and width of the three Cs of the fetal stomach were similar in males and females ($P > 0.05$). The length and width of the C were smaller ($P \leq 0.05$) in the first third of pregnancy, increasing the measurements in the second and last third of the pregnancy. The length of C3 was greater ($P \leq 0.05$) than C1 and C2, while the width of C1 was greater ($P \leq 0.05$) than C2 and C3. In C1 of the dorsal sac, there were more perpendicular furrows and cells in the last third of gestation. In conclusion, the sizes of the C of the fetal stomach of the alpaca increased as gestational age advanced. Furthermore, in C1, there were more perpendicular furrows and cells in the last third of gestation.

Key words: Anatomy; gastric compartment; alpaca fetus; South American camelid; gestation

INTRODUCCIÓN

La crianza de los camélidos sudamericanos es una de las actividades esenciales de los pobladores altoandinos de Sudamérica, constituye el recurso más rentable en condiciones ambientales altoandinas [5]. La importancia de la alpaca (*Vicugna pacos*) para carne, piel y fibra se remonta a miles de años atrás [13].

Las alpacas se alimentan con forrajes de paredes celulares difícilmente digeribles, en ambientes con escasos recursos hídricos, en particular en época seca donde la disponibilidad de pastos naturales es de baja calidad y a la vez escaso. Los camélidos no son rumiantes taxonómicamente, anatómicamente, fisiológicamente o conductualmente; el estómago de los camélidos sudamericanos presenta tres C no homólogos con rumen, retículo, omaso y abomaso [8]. El estómago de la alpaca consta de tres C (C1, C2 y C3), presenta dos áreas saculadas en C1 y otro sistema en forma de peine en C2 [19]. El C1 es el compartimento estomacal saculado más grande, cuya parte craneal y caudal tienen dimensiones similares, presenta sacos glandulares; el C2 es el más pequeño de los tres C; el C3 representa la parte tubular del estómago, compuesta por parte proximal (dilatada inicial) y distal (alargada posterior) [15]. La fisiología digestiva, aún no entendida completamente, al parecer es de alta eficiencia, porque se ha demostrado que la anatomía del tracto digestivo de los camélidos se ha desarrollado independientemente de los rumiantes y no en homología con ellos [18].

Considerando la diferencia de la estructura entre el estómago de los camélidos sudamericanos y los rumiantes clásicos, no está clara aún, cómo dichas estructuras participan en procesos digestivos eficientes. La anatomía del estómago de la alpaca está adaptada en gran medida al proceso fisiológico de rumiar y a la degradación del contenido de la pared celular vegetal [19]. El estómago de los camélidos realiza la fermentación microbiana y reduce el tamaño de las partículas digeridas, muy similar a los rumiantes; sin embargo, hay diferencias marcadas [4]. Los sacos glandulares del estómago de camellos adultos son áreas que probablemente están involucradas en funciones de absorción, fermentación y secreción [2]. Posiblemente el agua se absorbe lentamente en el estómago del dromedario, lo que permite el equilibrio sin problemas osmóticos graves; además, tendría mecanismos de fermentación más eficiente en el pre-estómago y alta absorción intestinal, alta neoglucogénesis, baja cetogénesis y alta lipomovilización, gran reciclaje de urea para síntesis proteica [14].

A pesar de los estudios mencionados para entender los procesos digestivos en camélidos, aún varios aspectos no están claros, en particular la descripción de la estructura del estómago. Estudios previos describen la anatomía del estómago de camélidos adultos [3, 4, 7, 13, 17, 19] quedando por describir la anatomía del estómago en la etapa fetal. Por tales consideraciones se planteó el presente estudio con el objetivo de describir la morfometría del estómago fetal de la alpaca en los tres tercios de gestación.

MATERIALES Y MÉTODOS

Obtención de fetos

Se obtuvieron fetos (n = 6) de alpacas Huacaya post mortem del Matadero Municipal de la ciudad de Huancavelica, Perú ([12°47'25.8"S](#) [75°02'14.9"O](#) [10]). Se colocaron en bolsas de polietileno con formol bufferado al 10 %, luego fueron transportados en una hielera

(Coleman 50QT, capacidad 47 litros (L), Coleman, EUA) al laboratorio y mantenidos a -20°C en un congelador (Congelador frost horizontal 508 L, Electrolux, Perú) hasta su procesamiento.

Determinación de la edad gestacional

Se determinó la edad gestacional a través del diámetro biparietal, se midió transversal al eje occipitofrontal, colocando el calibrador tipo Vernier (Calibre Digital, 1150D, Bahco, Francia) en el lado externo del hueso temporoparietal, según establecido por Gazitúa y col. [9] utilizando la siguiente ecuación:

$$\text{Edad gestacional en días (d)} = (\text{Diámetro biparietal en centímetros (cm)} - 0,11376) \times 47,23287.$$

De los seis fetos se destinaron dos (hembra y macho) para cada tercio de gestación, considerando primer tercio hasta 120 d, segundo tercio entre 121 a 240 d y tercer tercio de gestación mayor a 240 d.

Obtención del estómago fetal

En el laboratorio de Anatomía Animal de la Universidad Nacional Micaela Bastidas de Apurímac, Abancay, Perú ([13°38'31.1"S](#) [72°53'16.9"O](#) [10]), se obtuvieron los estómagos fetales de la alpaca mediante disección de la región abdominal izquierda en forma de L, desde la línea dorsal lumbar en dirección ventral y una línea en sentido craneal en relación al hipocondrio izquierdo. Luego se realizó la apertura del abdomen lateral izquierdo hasta la cavidad peritoneal, se seccionó el esófago antes del cardias, y el píloro antes del duodeno, finalmente se retiró el estómago fetal.

Morfometría del estómago fetal

Se realizaron las medidas de los C de los estómagos fetales según tercio de gestación, utilizando el calibrador tipo Vernier en milímetros (mm) (FIG. 1). El largo, se midió desde el polo craneal de cada C del estómago fetal hacia al polo caudal a lo largo del eje longitudinal; el ancho, desde las paredes laterales de cada C. Además, se describieron las estructuras macroscópicas (surcos y celdillas) de los C.

Análisis estadístico

El análisis estadístico de los datos se realizó utilizando el software InfoStat [11], se realizó el análisis de la varianza para las variables de respuesta largo y ancho del estómago fetal, cuyo modelo consideró efecto del sexo, edad gestacional C estomacales y sus interacciones. La comparación de medias se realizó mediante la prueba de Tukey. Se consideró que hubo diferencia estadística cuando $P \leq 0,05$.

RESULTADOS Y DISCUSIÓN

Los resultados de las medidas largo y ancho del estómago fetal se muestran en la TABLA I. No hubo interacción ($P > 0,05$) para ninguna de las combinaciones de las variables sexo, tercio de gestación y C del estómago fetal de alpaca. La influencia del tercio de gestación sobre el largo y ancho del estómago fetal se muestran en la TABLA II. El largo del estómago fetal de la alpaca fue menor ($P \leq 0,05$) en el primer tercio, aumentando el tamaño en el segundo y tercer tercio de gestación. Las medidas del ancho del estómago fetal de la alpaca fueron diferentes ($P \leq 0,05$) en cada tercio de gestación, a medida que el tiempo de gestación avanzó el tamaño del estómago aumentó. El largo del C3 fue mayor ($P \leq 0,05$) que el C1 y C2, mientras el ancho del C1 fue mayor ($P \leq 0,05$) que el C2 y C3.

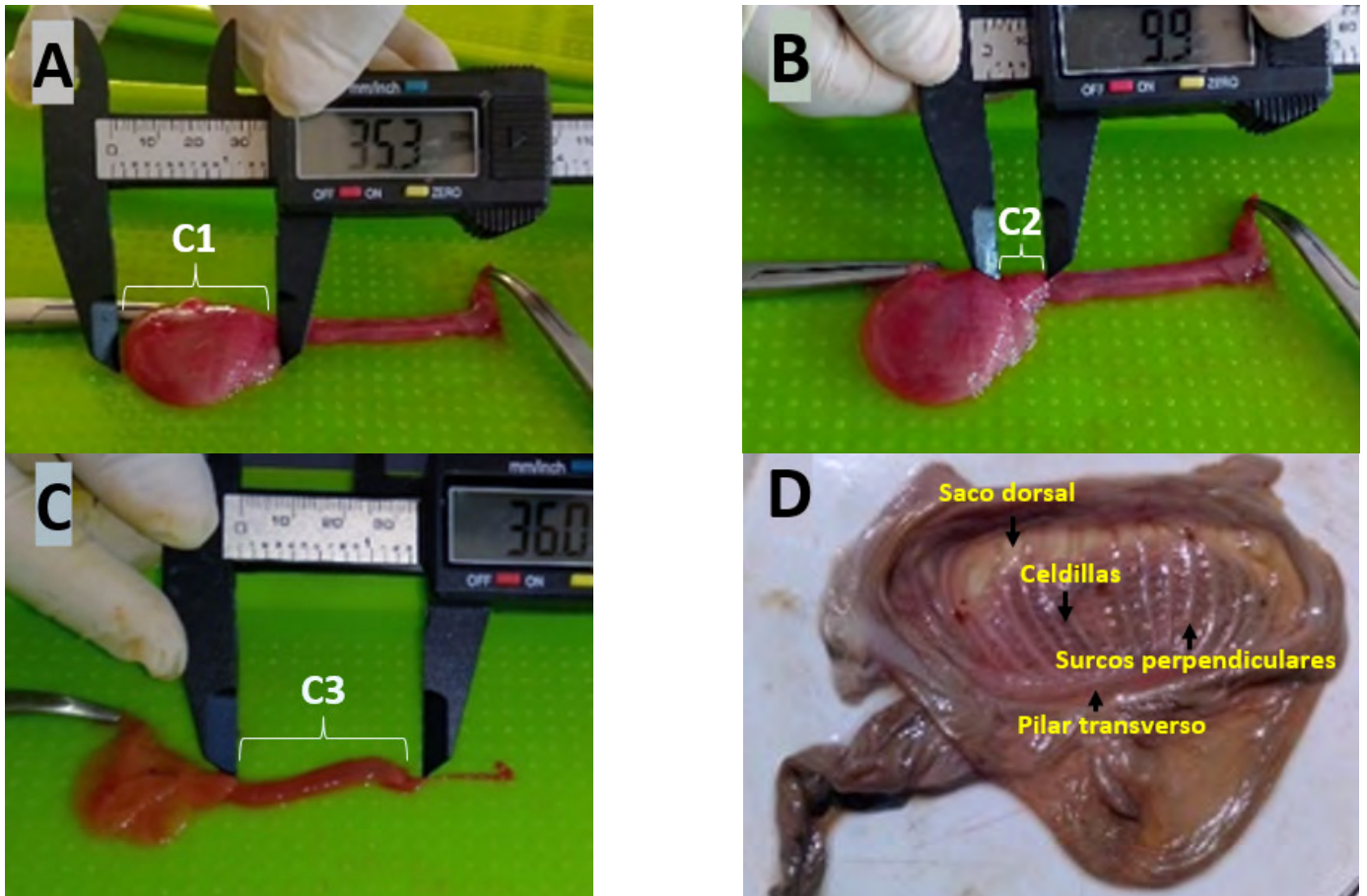


FIGURA 1. Estómago fetal de la alpaca. A: Compartimiento 1 (C1); B: Compartimiento 2 (C2); C: Compartimiento 3 (C3); D: C1 del estómago fetal de la alpaca con exposición de los surcos perpendiculares, celdillas y pilar transverso (vista interna)

TABLA I
Medidas de largo y ancho del estómago fetal según compartimiento y tiempo de gestación de alpacas Huacaya

Período de Gestación	Compartimiento del estómago	Largo (mm)		Ancho (mm)	
		Macho	Hembra	Macho	Hembra
Primer tercio	C1	35,3	24,8	30,7	21,2
	C2	9,9	11,4	8,2	7,9
	C3	50,1	36	6,2	7
Segundo tercio	C1	44	58,6	37,2	44,8
	C2	15,2	21,2	16,1	16,3
	C3	56,9	76,6	13,9	21,9
Tercer tercio	C1	76	53,1	70,5	51,7
	C2	33,5	18,7	30,4	21,4
	C3	104,9	96,2	34,5	16,9

Tres (3) fetos de cada sexo

En el presente estudio, el largo y ancho del estómago fetal según sexo fueron similares. Resultados que son respaldados por Vallenas y Steven [17], quienes reportaron que el estómago de los camélidos en las hembras y los machos son similares. El C1 presentó mayor tamaño, seguido del C3 y C2, respectivamente (TABLA II). Está evidenciado que el estómago de los camélidos sudamericanos presenta tres C, siendo el C1 el más grande, mientras el C2 es el más pequeño [3, 4, 17, 19]. A los C del estómago de la llama (*Lama glama*), también se les denominan, C proximal que es el más voluminoso; C intermedio que tiene forma de riñón y es el más pequeño, C distal que es alargada y tubular [3]. Similarmente en los camellos bactrianos adultos, se describen tres C, siendo el C1 el más grande [6], también en los camellos dromedarios adultos, el C1 es el más grande dentro de los cuatro C [1, 2]. Por lo mencionado, existe la tendencia de describir el estómago de los camélidos considerando los tres C. Por otro lado, la poca información existente sobre morfometría del estómago fetal de la alpaca, dificulta describir las diferencias que podría haber con los otros camélidos.

El largo y el ancho del estómago fetal de las alpacas entre tercios de gestación fueron diferentes, encontrándose mayor tamaño conforme avanzó la gestación. Estos resultados son respaldados por Castro y col.; y Ferrer y col. [5, 7], quienes mencionan, que el estómago fetal de la alpaca aumenta de tamaño a medida que avanza la gestación. Similarmente ocurre con el estómago fetal en camellos dromedarios

TABLA II
Promedio y error estándar, del largo y ancho del estómago fetal según sexo, período de gestación y compartimientos de alpacas Huacaya

Variable	Valor	n	Largo (mm)	Ancho (mm)
Sexo	Macho	9	47,31 ± 4,06	27,52 ± 2,21
	Hembra	9	44,07 ± 4,06	23,23 ± 2,21
Período de gestación	Primer tercio	6	27,92 ± 4,97 ^a	13,53 ± 2,70 ^a
	Segundo tercio	6	45,42 ± 4,97 ^b	25,03 ± 2,70 ^b
	Tercer tercio	6	63,73 ± 4,97 ^c	37,57 ± 2,70 ^c
Compartimentos	C1	6	48,63 ± 4,05 ^a	42,68 ± 2,70 ^a
	C2	6	18,32 ± 4,05 ^b	16,72 ± 2,70 ^b
	C3	6	70,12 ± 4,05 ^c	16,73 ± 2,70 ^b

Superíndices diferentes dentro de la columna de una variable expresan diferencias estadísticas ($P \leq 0,05$)

[16]. Al finalizar el primer tercio de gestación fue evidente la formación de los tres C del estómago fetal de la alpaca, visibilizándose a los 103 d; esto sugiere que el desarrollo del estómago fetal de la alpaca en C separados ocurre durante la gestación temprana [13]. Sin embargo, todavía no está claro la descripción del desarrollo del estómago fetal en las alpacas, tampoco está descrito completamente en los bovinos, en los que aún no tiene definiciones claras según etapas iniciales de desarrollo [12]. La descripción del desarrollo fetal de las alpacas resulta importante para ayudar a entender la fisiología digestiva principalmente.

Surcos y celdillas de los Compartimentos

Los resultados de los sacos glandulares se muestran en la TABLA III. En el C1 (FIG. 1) se encontró mayor número de surcos perpendiculares y celdillas en el último tercio de gestación, estos surcos y celdillas aumentaron a medida que avanzó la gestación de la alpaca. La superficie interna del saco ventral se mostró lisa con presencia de mucosa en los tres tercios de gestación. El C2 presentó crestas glandulares no tan evidentes, mientras el C3 no presentó surcos ni celdillas.

La cantidad de surcos perpendiculares del saco dorsal del C1, en el presente estudio, se mantienen hasta el segundo tercio de gestación, luego aumentan en el último tercio. Las celdillas aumentan en número conforme avanza la gestación. Dichos surcos perpendiculares y las celdillas encontradas en el último tercio de gestación posiblemente se mantengan en la edad adulta en la alpaca.

Además, en el presente estudio, la superficie de la mucosa del saco ventral fue lisa, cerca de la porción cardial estuvo surcado por pequeños pliegues que se dirigen hacia el esófago. Los C del estómago de la alpaca se revisten por una mucosa lisa [19]. El C1 del camello bactriano presenta áreas glandulares y una no glandular [6]. Está evidenciado que el C1 del estómago adulto del camello dromedario es la parte más grande, en el interior de este C se divide en una parte saculada y otra no saculada; la parte saculada está representada por las superficies internas de los sacos craneoventral y caudodorsal, la parte no saculada incluye la parte restante del C1 [1]. Por otro lado, en la alpaca adulta, los sacos glandulares se

TABLA III
Surcos y celdillas en saco glandular del primer compartimiento (C1) del estómago fetal según tercio de gestación en alpacas

Período de gestación	Saco dorsal del C1	
	Surcos perpendiculares	Celdillas
Primer tercio	12	6
Segundo tercio	12	8
Tercer tercio	17	10

encuentran en mayor cantidad en la superficie visceral del saco caudal del C1 [4], también en camello dromedario, el C1 del estómago presenta sacos glandulares en las porciones craneoventral y caudodorsal, siendo este último saco irregular y relativamente más grande y más saculado [1]. La formación de los surcos y celdillas dentro de los C del estómago fetal de alpacas, todavía no está claro por lo que requiere mayores estudios.

CONCLUSIONES

El estómago fetal de la alpaca aumentó su tamaño, a medida que avanzó la gestación. En este proceso el C3 presentó mayor longitud y el C1 mayor ancho. En el saco glandular dorsal del C1, los surcos perpendiculares y las celdillas variaron en cantidad según tercio de gestación, siendo mayor en el último tercio de gestación. Estos resultados contribuyen a los estudios de anatomía digestiva del feto de las alpacas; en consecuencia, ayudaría entender mejor la fisiología digestiva de esta especie.

AGRADECIMIENTOS

Al convenio de financiamiento N° 025-2016-FONDECYT, Círculo de investigación en la morfogénesis de los órganos linfoides e inmunitarios de la alpaca por el financiamiento. Al equipo de investigadores del mencionado círculo.

CONFLICTO DE INTERESES

Los autores declaramos que no existe ningún conflicto de interés en este documento.

REFERENCIAS BIBLIOGRÁFICAS

- [1] ABUAGLA-BADI, I.A. Morphological and Histochemical Studies on the Stomach with special emphasis on the Glandular Sacs of the Camel (*Camelus dromedarius*). Sudan University of Science and Technology. Tesis de Grado. Pp 90. 2014.
- [2] ABUAGLA, I.A.; ALI, H.A.; IBRAHIM, Z.H. Gross Anatomical and Histometric Studies on the Stomach Glandular Sacs of the Dromedary Camel (*Camelus dromedarius*). **Sudan J. Sci. Technol.** 15(1): 46-56. 2014.
- [3] ALZOLA, R.H.; GHEZZI, M.D.; GIMENO, E.J.; LUPIDIO, M.C.; CASTRO, A.N.; RODRÍGUEZ, J.A. Topography and morphology of the llama (*Lama glama*) stomach. **Int. J. Morphol.** 22(2): 155-164. 2004.
- [4] BARONI-CASAS, M.F.; SUÁREZ-DÍAZ, H.G. Anatomía del estómago de la alpaca (*Vicugna pacos*, Linnaeus 1758). Universidad de la República Uruguay. Tesis de Grado. Pp 19-27. 2017.
- [5] CASTRO, A.N.C.; DÍAZ, M.C.; MENDOZA-TORRES, G.J.; LLERENA-ZAVALA, C.A.; GHEZZI, M.D.; BARBEITO, C.G. Morphology of alpaca (*Vicugna pacos*) embryos in the first third of pregnancy. **Reprod. Domest. Anim.** 53(3): 655-666. 2018.
- [6] EERDUNCHAOLU, K.; TAKEHANA, K.; KOBAYASHI, A.; BAIYIN, M.; CAO, G.F.; ANDRÉN, A.; IWASA, K.; ABE, M. Morphological Characterization of Gland Cells of the Glandular Sac Area in the Complex Stomach of the Bactrian Camel (*Camelus bactrianus*). **Anat. Histol. Embryol.** 28: 183-191. 1999.
- [7] FERRER, M.S.; JONES, M, ANDERSON, D.E.; LARSON, R. Ultrasonographic parameters of fetal well-being and development in alpacas. **Theriogenol.** 79(9): 1236-1246. 2013.
- [8] FOWLER, M.E. Camelids Are Not Ruminants. Chapter 46. In: Fowler, M.E.; Miller E.R. (Eds). **Zoo and Wild Animal Medicine: Current Therapy**. 6th Ed. Saunders Elsevier, St. Louis, USA Pp 375-385. 2007.
- [9] GAZITÚA, F.J.; CORRADINI, P.; FERRANDO, G.; RAGGI, L.A.; PARRAGUEZ, V.H. Prediction of gestational age by ultrasonic fetometry in llamas (*Lama glama*) and alpacas (*Lama pacos*). **Anim. Reprod. Sci.** 66(1-2): 81-92. 2001.
- [10] GOOGLE MAPS. 2021. Coordenadas de ubicación. En línea <https://www.google.com/maps>. 23/06/2021.
- [11] INFOSTAT. Software Estadístico Versión 2008. Grupo InfoStat, FCA, Universidad Nacional de Córdoba, Argentina. 2008.
- [12] KALENBERG, C.A.; STOFFEL, M.H. The embryonic development of the bovine stomach revisited. **Anat. Histol. Embryol.** 49(2): 270-280. 2019.
- [13] MELLE, L. Observation of Fetal Development in Alpacas At Specific Gestational Ages Using Ultrasound, Fetal Dissection, and Computer Aided Tomography Techniques. Capstone Experience Manuscript. University of Massachusetts. Pp 1-58. 2011.
- [14] OUAJD, S.; KAMEL, B. Physiological Particularities of Dromedary (*Camelus dromedarius*) and Experimental Implications. **Scand. J. Lab. Anim. Sci.** 36(1): 19-29. 2009.
- [15] PÉREZ, W.; KÖNIG, H.E.; JERBI, H.; CLAUSS, M. Macroanatomical aspects of the gastrointestinal tract of the alpaca (*Vicugna pacos* Linnaeus, 1758) and dromedary (*Camelus dromedarius* Linnaeus, 1758). **Vertebr. Zool.** 66(3): 419-425. 2016.
- [16] SONFADA, O.B. Gross Embryonic Differentiation of the Stomach of the One Humped Camel (*Camelus dromedarius*). **Anat. Physiol.** 04(01): 23-30. 2013.
- [17] VALLENAS, A.; STEVENS, C. Motility of the llama and guanaco stomach. **Am. J. Physiol.** 220(1): 275-282. 1971.
- [18] VATER, A.; MAIERL, J. Adaptive Anatomical Specialization of the Intestines of Alpacas Taking into Account their Original Habitat and Feeding Behaviour. **Anat. Rec.** 301(11): 1840-1851. 2018.
- [19] VATER, A.L.; ZANDT, E.; MAIERL, J. The topographic and systematic anatomy of the alpaca stomach. **Anat. Rec.** 304: 1999-2013. 2021